ISSN: 2220-3478 (Print)
ISSN: 2413-0583 (Online)

Онкологическая КОЛОПРОКТОЛОГИЯ

Ежеквартальный научно-практический рецензируемый журнал

Колоректальный рак с синхронными метастазами в легких: клинические характеристики, лечение, прогноз

Метрономные режимы химиотерапии в онкологии

Трансанальные операции в лечении опухолей прямой кишки

1
ТОМ 6
2016

ИЗДАНИЕ РЕГИОНАЛЬНОЙ ОБЩЕСТВЕННОЙ ОРГАНИЗАЦИИ «ОБЩЕСТВО СПЕЦИАЛИСТОВ ПО ОНКОЛОГИЧЕСКОЙ КОЛОПРОКТОЛОГИИ»

ОСОК
Общество специалистов по онкологической колопроктологии
www.oncoproct.ru

Журнал «Онкологическая колопроктология» включен в Перечень ведущих рецензируемых научных журналов, в которых публикуются основные научные результаты диссертаций на соискание ученой степени доктора и кандидата наук.

С 2011 года журнал включен в Научную электронную библиотеку и Российский индекс научного цитирования (РИНЦ), имеет импакт-фактор.

С 2015 года журнал зарегистрирован в CrossRef, статьи индексируются с помощью цифрового идентификатора DOI.

С 2015 года электронная версия журнала представлена в ведущих российских и мировых электронных библиотеках, в том числе EBSCO.

Онкологическая КОЛОПРОКТОЛОГИЯ

ИЗДАНИЕ для специалистов в области диагностики и лечения колоректального рака

ЕЖЕКВАРТАЛЬНЫЙ НАУЧНО-ПРАКТИЧЕСКИЙ РЕЦЕНЗИРУЕМЫЙ ЖУРНАЛ

http://ok.abvpress.ru

1 ТОМ 6 '16

ОСНОВАН В 2010 Г.

Адрес редакции:
115478, Москва, Каширское шоссе, 24, стр. 15, НИИ канцерогенеза, 3-й этаж.
Тел./факс: +7 (499) 929-96-19
e-mail: abv@abvpress.ru
www.abvpress.ru

Статьи направлять по адресу: 115478, Москва, Каширское шоссе, 24, стр. 15
С.С. Гордееву
e-mail: info@oncoproct.ru

Редактор **В.А. Наумкина**
Координатор **В.Е. Бугаёв**
Корректор **В.Е. Ефремова**

Дизайн **Е.В. Степанова**
Верстка **Е.А. Прокофьева**
Служба подписки и распространения
И.В. Шургаева, +7 (499) 929-96-19, base@abvpress.ru
Руководитель проекта
А.Г. Барычева, +7 (499) 929-96-19, alla@abvpress.ru

Журнал зарегистрирован в Федеральной службе по надзору в сфере связи, информационных технологий и массовых коммуникаций ПИ № ФС77-42284 от 08 октября 2010 г.

ISSN: 2220-3478 (Print)
ISSN: 2413-0583 (Online)

Онкологическая колопроктология. 2016. Том 6. № 1. 1–52

Подписной индекс в каталоге «Пресса России» – 80011

Отпечатано в типографии ООО «Медиаколор»

Тираж 3000 экз.

http://ok.abvpress.ru/

THE JOURNAL OF THE REGIONAL PUBLIC ORGANIZATION "SOCIETY OF COLORECTAL ONCOLOGISTS"

The journal "Colorectal Onkology" is put on the Higher Attestation Commission (HAC) list of periodicals (the list of leading peer-reviewed scientific journals recommended to publish the basic research results of doctor's and candidate's theses).

In 2011, it was included in the Research Electronic Library and the Russian Science Citation Index (RSCI) and has an impact factor.

In 2015, the journal has been registered with CrossRef; its papers are indexed with the digital object identifier (DOI).

Since 2015, the journal's electronic version has been available in the leading Russian and international electronic libraries, including EBSCO.

OCOK society of colorectal oncologists www.oncoproct.ru

Colorectal ONCOLOGY

THE JOURNAL is intended for specialists involved in the diagnosis and treatment of colorectal cancer

QUARTERLY PEER-REVIEWED SCIENTIFIC-AND-PRACTICAL JOURNAL

http://ok.abvpress.ru

1 VOL. 6 '16

FOUNDED IN 2010

Editorial Office:
Research Institute of Carcinogenesis,
Floor 3, Build. 15, 24 Kashirskoye Shosse,
Moscow, 115478. Tel./Fax: +7 (499) 929-96-19
e-mail: abv@abvpress.ru
www.abvpress.ru

Articles should be sent
to S.S. Gordeev,
Build 15, 24 Kashirskoye Shosse,
Moscow, 115478
or e-mail: info@oncoproct.ru

Editor **V.A. Naumkina**
Coordinating Editor **V.E. Bugayov**

Proofreader **V.E. Efremova**
Designer **E.V. Stepanova**
Maker-up **E.A. Prokofyeva**

Subscription & Distribution Service
I.V. Shurgaeva, +7 (499) 929-96-19, base@abvpress.ru

Project Manager
A.G. Barycheva +7 (499) 929-96-19, alla@abvpress.ru

The journal was registered at the Federal Service for Surveillance of Communications, Information Technologies, and Mass Media ПИ № ФС77-42284 dated 08 October 2010.

If materials are reprinted in whole or in part, reference must necessarily be made to the "Onkologicheskaya Koloproktologiya".

The editorial board is not responsible for advertising content.

The authors' point of view given in the articles may not coincide with the opinion of the editorial board.

ISSN: 2220-3478 (Print)
ISSN: 2413-0583 (Online)

Onkologicheskaya Koloproktologiya.
2016. Vol. 6. No 1. 1–52

Pressa Rossii catalogue index: 80011

Printed at the Mediacolor LLC

3,000 copies

http://ok.abvpress.ru/

Содержание

Contents

От редакции

Уважаемые коллеги!

В этом году журнал «Онкологическая колопроктология» отмечает юбилей. Перед Вами 20-й выпуск журнала. Ровно 5 лет назад, в марте 2011 г., усилиями небольшой группы энтузиастов был выпущен наш первый номер. Трудностей было много: большое количество конкурирующих изданий, узкая тематика, сложности с набором материала на начальных этапах работы. И в то же время мы внутренне осознавали правильность выбранного пути. Узкая специализация – одна из основных тенденций современной медицины. Ежегодно в мировой литературе появляются тысячи новых публикаций, инициируются сотни проспективных исследований. Попытки осветить большой объем разнообразной информации обречены на неполноценность достигаемых результатов: только проблема лечения больных колоректальным раком получила за последние десятилетия столько новых направлений и разделов, что становится невозможным охватить ее в рамках разнонаправленного научного издания. Но это всего лишь теория, мотивация, которыми руководствовалась редакционная коллегия при поддержке и развитии журнала.

Особенностью научного издания является ограниченная роль инициаторов проекта. Содержание может появляться только при независимой поддержке со стороны аудитории, наших уважаемых авторов. Именно неугасающий интерес наших коллег и читателей позволил превратить «Онкологическую колопроктологию» во всероссийское издание, публикующее результаты исследований, проведенных как в различных регионах нашей страны, так и в странах СНГ; добиться одобрения издания Высшей аттестационной комиссией и поддерживать высокое качество на протяжении всего времени работы. За это мы приносим нашей аудитории искреннюю благодарность. По-прежнему ждем интересные статьи и сообщения, клинические наблюдения. Необходимость научных публикаций становится все более весомым критерием работы клиники, редакционный комитет журнала открыт к сотрудничеству по самым широким вопросам онкоколопроктологии.

Удачи, научных успехов Вам и здоровья Вашим пациентам!

Колоректальный рак с синхронными метастазами в легких: клинические характеристики, лечение, прогноз

А.О. Расулов, М.М. Давыдов, В.А. Алиев, С.С. Гордеев, А.К. Аллахвердиев, Б.Б. Ахмедов, А.В. Налбандян

ФГБУ «Российский онкологический научный центр им. Н.Н. Блохина» Минздрава России; Россия, 115478, Москва, Каширское шоссе, 24

Контакты: *Вячеслав Афандиевич Алиев afandi@inbox.ru*

Цель исследования *– оценить влияние фактора выполнения циторедуктивных операций у больных колоректальным раком с синхронными метастазами в легкие на результаты лечения.*

Материалы и методы. *В ретроспективном исследовании анализировали результаты терапии больных колоректальным раком с синхронными метастазами в легкие, проходивших лечение в период с 2000 по 2012 г. Изучали следующие параметры: влияние циторедуктивных операций на выживаемость пациентов с колоректальным раком с метастазами в легкие, клиническую характеристику группы пациентов с изолированным метастатическим пораженим легких, ее отличия от группы больных с внелегочными метастазами, возможности проведения полных циторедуктивных операций у пациентов с различной распространенностью метастатического процесса, число больных с осложнениями первичной опухоли.*

Результаты. *В исследование вошли данные 112 пациентов с колоректальным раком с синхронными метастазами в легкие. Из них у 38 (33,9 %) было изолированное поражение легких, а у 74 (66,1 %) оно сочеталось с наличием внелегочных метастазов. У 16 из 38 больных изолированные метастазы в легкие были расценены как резектабельные и были выполнены полные циторедуктивные операции. Медиана наблюдения в исследуемой группе составила 15,2 мес. Однолетняя общая выживаемость – 63 %, 2-летняя – 45 %. Наблюдали тенденцию к более высокой 2-летней общей выживаемости у больных с изолированными метастазами в легкие по сравнению с множественными (2-летняя общая выживаемость 63,0 и 37,5 % соответственно; p = 0,055), достоверно более высокая 2-летняя общая выживаемость – при удалении первичной опухоли по сравнению с пациентами, которым не были выполнены циторедуктивные операции (21,0 и 52,5 % соответственно; p = 0,004). В группе больных, которым было выполнено полное циторедуктивное лечение, 2-летняя общая выживаемость составила 72,5 %.*

Выводы. *Прогноз больных колоректальным раком с синхронными метастазами в легкие лучше в группе с изолированным поражением легких и при удалении первичной опухоли. Полное циторедуктивное хирургическое лечение может обеспечить долгосрочную выживаемость у данной категории пациентов.*

Ключевые слова: *колоректальный рак, метастазы в легкие, хирургическое лечение, общая выживаемость*

DOI: 10.17650/2220-3478-2016-6-1-8-13

Colorectal cancer with synchronous lung metastases: clinical characteristics, treatment, prognosis

A.O. Rasulov, M.M. Davydov, V.A. Aliev, S.S. Gordeev, A.K. Allakhverdiev, B.B. Akhmedov, A.V. Nalbandyan

N.N. Blokhin Russian Cancer Research Center, Ministry of Health of Russia; 24 Kashirskoe Shosse, Moscow, 115478, Russia

Objective: *to evaluate the impact of cytoreductive surgery on treatment results in patients with colorectal cancer and synchronous lung metastases.*

Materials and methods. *This retrospective investigation analyzed the results of therapy in patients with colorectal cancer and synchronous lung metastases who had been treated in the period 2000 to 2012. The investigators studied the following indicators: the impact of cytoreductive surgery on the survival of patients with this condition, the clinical characteristics of a group of patients with isolated lung involvement, the dissimilarity of this group from a group of patients with extrapulmonary metastases, the possibility of performing complete cytoreductive surgery in patients with varying degrees of a metastatic process, and the number of patients with complications in primary tumor.*

Results. *The investigations included the data of 112 patients with colorectal cancer and synchronous lung metastases. Out of them, 38 (33.9 %) patients had isolated lung involvement and the latter was associated with extrapulmonary metastases in 74 (64.1 %). In 16 of the 38 patients, isolated lung metastases were regarded as resectable and complete cytoreductive surgeries were performed. The median follow-up in the examined group was 15.2 months. One- and two-year overall survival rates were 63 and 45 %, respectively. The patients with isolated lung metastases were observed to have higher 2-year overall survival rates than those with multiple metastases (63.0 and 37.5 %, respectively; p = 0.055) and there were significantly higher 2-year overall survival rates in patients after removal of primary tumors than in those who had not undergone cytoreductive surgery (21.0 and 52.5 %, respectively; p = 0.004). Two-year overall survival rates were 72.5 % in the complete cytoreductive treatment group.*

Conclusion. *The prognosis in the patients with colorectal cancer and synchronous lung metastases was better than that in those with isolated lung involvement and in those whose primary tumor had been removed. Complete cytoreductive surgical treatment can provide long-term survival in this category of patients.*

Key words: *colorectal cancer, lung metastases, surgical treatment*

Введение

Еще 20 лет назад не существовало даже понятия о 5-летней выживаемости больных диссеминированным колоректальным раком. Прогноз пациентов, даже при наличии у них только единичных метастатических очагов, считался исходно неблагоприятным, что часто служило поводом для отказа от специализированного лечения, а медиана продолжительности жизни не превышала 12,5 мес [1]. На сегодняшний день, по данным метаанализа результатов лечения 20 745 пациентов, можно с уверенностью констатировать, что медиана продолжительности жизни больных олигометастатическим колоректальным раком достигает 3,6 года, а 5-летняя общая выживаемость (ОВ) – 38 % [2]. Что же послужило причиной столь значительного прогресса в этой области медицины? Использование современных таргетной и химиотерапии позволило повысить продолжительность жизни у данной группы пациентов практически вдвое – с 12,5 мес [1] до 22–25 мес [3, 4]; но только благодаря применению агрессивных хирургических подходов оказалось возможным добиться беспрецедентных показателей медианы выживаемости в 43,2 мес и 5-летней ОВ в 38 % случаев, пусть и у ограниченной группы больных с резектабельными метастазами в печень [2]. При этом если прогресс в области лекарственного лечения был связан с развитием науки и фармакологии, то прогресс в хирургическом лечении метастатического колоректального рака определялся только сменой взглядов на прогноз заболевания, в то время как технически первая успешная резекция печени была выполнена еще в 1888 г. [5]. Более того, возможность хирургического лечения становится основной целью лекарственной терапии даже при исходно неоперабельном заболевании [6].

Удаление резектабельных метастазов колоректального рака в печень постепенно вошло в стандарты лечения во всем мире. Ситуация с изолированным метастатическим поражением других органов остается более сложной. Изолированные метастазы в легкие встречаются примерно у 6 % больных раком ободочной кишки и у 12 % больных раком прямой кишки [7]. Впервые удаление метастазов колоректального рака в легкие было выполнено A. Blalock еще в 1944 г. [8]. И хотя их хирургическое удаление уже вошло в медицинские стандарты в ряде стран [9, 10], в рекомендациях Национального института здоровья и клинического совершенствования Великобритании (National Institute of Health and Clinical Excellence, NICE) говорится о неопределенной роли хирургии в лечении пациентов с изолированными метастазами в легкие [11], так как до сих пор не было проведено ни одного качественного многоцентрового исследования [12]. Аргументы о том, что преимущество в выживаемости, демонстрируемое отдельными клиниками, может обусловливаться в первую очередь не успехом хирургического лечения, а селекцией пациентов для таких процедур [13], до сих пор приводятся рядом специалистов.

Отсутствие большого количества публикаций придает актуальность хирургическому лечению больных с метастазами колоректального рака в легкие. В данном исследовании обобщен опыт хирургов-онкологов РОНЦ им. Н.Н. Блохина за 12-летний период.

Материалы и методы

Материалом для данного исследования послужили результаты лечения больных диссеминированным колоректальным раком в РОНЦ им. Н.Н. Блохина. Ретроспективно анализировали истории болезни пациентов, страдавших колоректальным раком с метастазами в легкие, которые проходили лечение в отделении онкопроктологии с 2000 по 2012 г. В исследование включали пациентов как с изолированным поражением легких, так и с внелегочными метастазами. Из анализа исключали пациентов с метахронными метастазами в легкие, а также с первично-множественными злокачественными новообразованиями (кроме больных с множественными опухолями, локализующимися в толстой кишке).

Изучали следующие параметры: влияние циторедуктивных операций на выживаемость больных колоректальным раком с метастазами в легкие, клиническую характеристику группы пациентов с изолированным метастатическим поражением легких, ее отличия от пациентов с внелегочными метастазами, возможности проведения полных циторедуктивных операций у больных с различной распространенностью метастатического процесса, число пациентов с осложнениями первичной опухоли.

Статистическую обработку данных проводили с помощью программного пакета Statistica Software (Statsoft, Tulsa, OK), версия 7.1. ОВ считали со дня первой госпитализации до даты последнего наблюдения или смерти. Выбывших из-под наблюдения пациентов оценивали по дате их последнего визита. Время до прогрессирования определяли от даты начала лечения до даты прогрессирования/смерти больного либо даты последнего контакта с пациентом. Выживаемость анализировали с помощью непараметрических критериев Каплана–Майера и сравнивали по log-rank-тесту. Для сравнения качественных признаков использовали χ^2-тест с поправкой Йетса на непрерывность при таблицах сопряжения 2 × 2 или точный критерий Фишера при малых выборках. Для сравнения различий критериев с нормальным распределением использовали тест Стьюдента, в других случаях – критерий Манна–Уитни. Во всех случаях применяли 95 % доверительный интервал и двусторонний *p*.

Результаты

Нами изучены данные 896 историй болезни пациентов, страдавших метастатическим колоректальным раком, из них у 112 (12,5 %) были диагностированы син-

Характеристика исследуемых групп

Характеристика	Группа		*p*
	1-я, *n* (%)	2-я, *n* (%)	
Число пациентов	38 (100)	74 (100)	
Пол: мужской женский	 16 (42,1) 22 (57,9)	 32 (43,2) 42 (56,8)	0,9
Возраст, лет: медиана min max	 63 50 79	 61 31 80	
Морфологическое строение опухоли			
Высокодифференцированная аденокарцинома	1 (2,8)	7 (9,5)	0,676
Умеренно-дифференцированная аденокарцинома	23 (60,5)	45 (60,8)	
Низкодифференцированная аденокарцинома	3 (8,3)	2 (2,7)	
Слизеобразующая аденокарцинома	3 (8,3)	2 (2,7)	
Перстневидноклеточный рак	–	1 (1,4)	
Недифференцированный рак	1 (2,8)	2 (2,7)	
Аденокарцинома без указания степени дифференцировки	7 (18,4)	15 (20,3)	
Локализация первичной опухоли			
Прямая кишка	25 (65,8)	36 (48,7)	0,237
Левые отделы ободочной кишки	8 (21,1)	25 (33,8)	
Правые отделы ободочной кишки	5 (13,2)	12 (16,2)	
Число метастазов в легкие			
Солитарные	4 (10,5)	–	
Единичные (< 5)	12 (31,6)	–	
Множественные (≥ 5)	22 (57,9)	74 (100)	
Первичная опухоль			
Осложнения со стороны первичной опухоли	1 (2,8)	9 (12,2)	0,94
Лечение			
Без операции	2 (5,3)	9 (12,2)	0,245
Удаление первичной опухоли	34 (89,5)	53 (71,6)	0,032
Паллиативное хирургическое лечение	2 (5,3)	12 (16,2)	0,097
Периоперационная химиотерапия	22 (57,9)	46 (62,2)	0,687
Полная циторедукция	16 (42,1)	–	–

хронные метастазы в легкие. Информация об этих 112 больных была использована для дальнейшего анализа.

Лишь у 38 (33,9 %) пациентов отмечали изолированные метастазы в легкие, при этом у 16 (14,3 %) метастазы были солитарными или единичными, у 22 (19,6 %) зарегистрировано множественное поражение легких. У 74 (66,1 %) пациентов наряду с поражением легких отмечали метастатическое поражение печени. У 61 (54,5 %) больного первичная опухоль локализовалась в прямой кишке, у остальных 51 (45,5 %) – в ободочной кишке. Распределение пациентов с колоректальным раком с изолированными метастазами в легкие выглядит следующим образом: при локализации первичной опухоли в прямой кишке метастазы

выявлены у 24 (63,2 %) больных, в ободочной кишке – у 12 (31,6 %), при наличии первично-множественного колоректального рака – у 2 (5,2 %).

Больные были разделены на 2 прогностические группы: в 1-ю ($n = 38$) вошли пациенты с изолированным метастатическим поражением легких; во 2-ю ($n = 74$) – пациенты с внелегочными метастазами. Общие данные об исследуемых группах представлены в таблице.

У пациентов во 2-й группе метастазы в легких были множественными. На первом этапе лечения 87 (77,7 %) больных были прооперированы с удалением первичного опухолевого очага. Пациентам этой группы также достоверно реже выполняли удаление первичной опухоли, что было связано с быстрым прогрессированием опухолевого процесса и тяжелым общим состоянием больных.

Осложненное течение опухолевого процесса зарегистрировано у 1 пациента в 1-й группе – кишечная непроходимость и у 9 во 2-й – кишечная непроходимость ($n = 8$) и токсико-анемический синдром ($n = 1$). Циторедуктивная операция была выполнена 1 больному в 1-й группе. Во 2-й группе 5 из 9 пациентов с осложнениями первичной опухоли выполнены циторедуктивные операции, а 4 – симптоматические. Полную циторедукцию в объеме удаления первичной опухоли и метастазов удалось выполнить всем 16 больным с солитарными и единичными метастазами в легкие (R0), 8 – торакоскопическим доступом. Всем этим пациентам резекцию легкого выполняли вторым этапом, все получали периоперационную полихимиотерапию. При локализации первичной опухоли в прямой кишке у 38 (74,5 %) пациентов из 51 выполнены сфинктеросохраняющие операции (из них 12 операций Гартмана). Симптоматические вмешательства (обходные анастомозы или колостомы) проведены 14 (12,5 %) больным.

Медиана наблюдения в исследуемых группах составила 15,2 мес; 1-летняя ОВ – 63 %, 2-летняя – 45 % (рис. 1). Из наблюдения выбыли 9 (8 %) пациентов. Продолжают получать лечение 36 (32,1 %) больных.

ОВ в 1-й группе была значительно выше, чем во 2-й, хотя эта разница статистически не достоверна (2-летняя ОВ 63 и 37,5 % соответственно; $p = 0,055$) (рис. 2).

ОВ в группе пациентов с удаленной первичной опухолью была достоверно выше, чем у пациентов, которым не проводили хирургическое лечение либо выполняли только симптоматические операции (2-летняя ОВ 21 % против 52,5 %; $p = 0,004$) (рис. 3).

Преимущество в ОВ при удалении первичной опухоли сохранялось у пациентов с множественными нерезектабельными метастазами (2-летняя ОВ 21 % против 48 %; $p = 0,009$) (рис. 4).

Такая же тенденция сохранялась и в группе пациентов с внелегочными метастазами (2-летняя ОВ 12 % против 47 %; $p = 0,005$) (рис. 5).

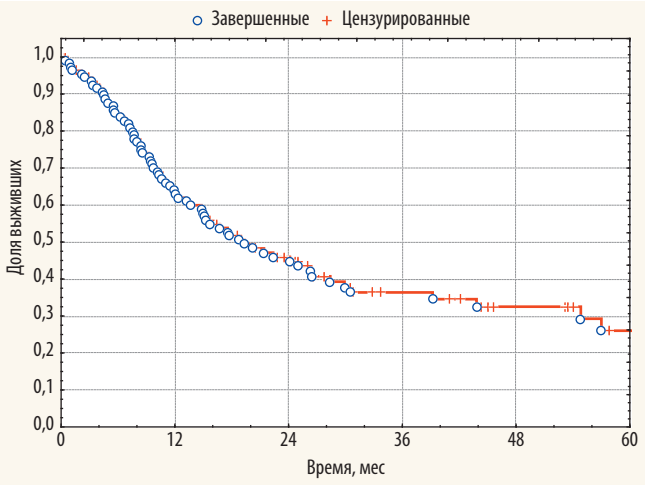

Рис. 1. *ОВ в исследуемых группах*

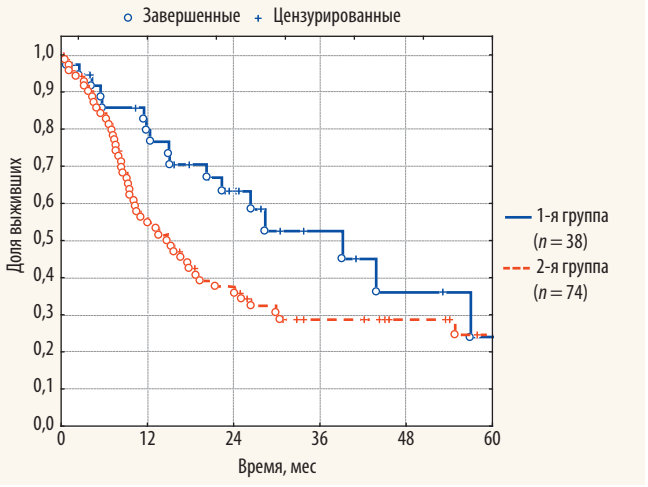

Рис. 2. *ОВ в зависимости от локализации метастазов*

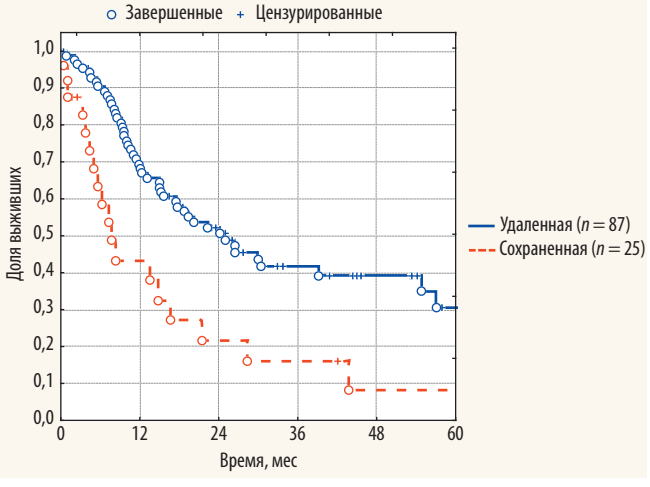

Рис. 3. *ОВ в зависимости от удаления/сохранения первичной опухоли*

Среди пациентов с изолированными метастазами в легкие отмечается тенденция к более высокой ОВ при условии выполнения полной циторедукции

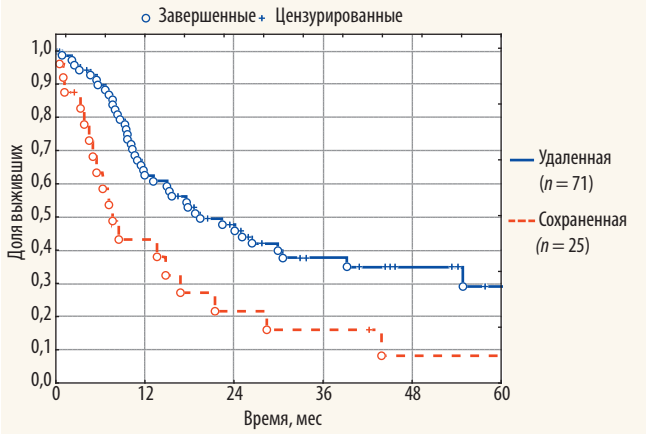

Рис. 4. *ОВ в группе пациентов с нерезектабельными метастазами в зависимости от удаления/сохранения первичной опухоли*

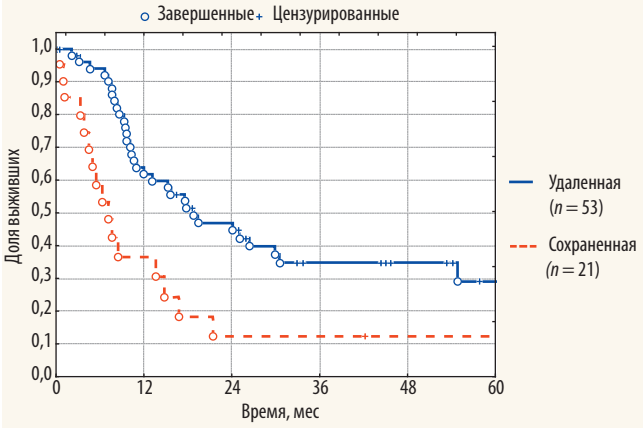

Рис. 5. *ОВ во 2-й группе пациентов в зависимости от удаления/сохранения первичной опухоли*

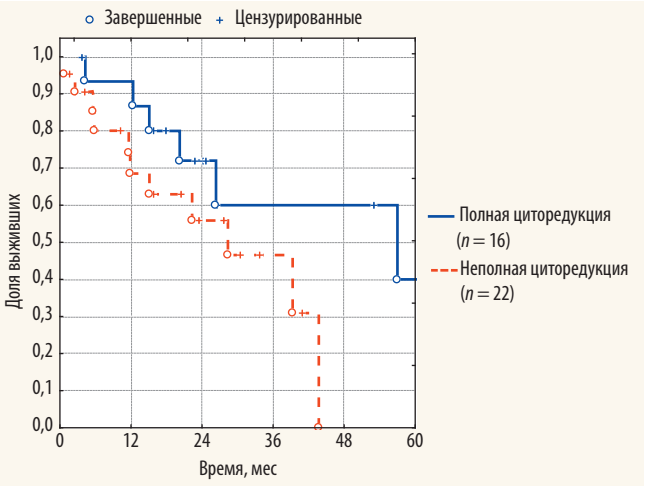

Рис. 6. *ОВ в 1-й группе в зависимости от выполнения полной циторедукции*

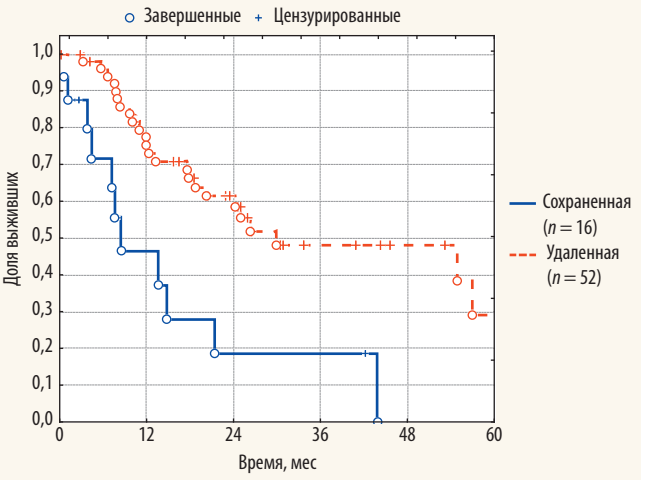

Рис. 7. *ОВ в группе пациентов, получавших химиотерапевтическое лечение*

(2-летняя ОВ 56 % против 72,5 %; $p = 0{,}123$); однако из-за небольшого размера группы эта разница не достигла статистической достоверности (рис. 6). В группе пациентов с полной циторедукцией 3-летняя актуариальная ОВ составила 60 %.

Среди 68 больных, которые получали химиотерапевтическое лечение, циторедуктивная операция была выполнена 52 (76,5 %), что сопоставимо с группой пациентов, не получавших химиотерапию, – 35 (79,5 %) из 44 ($p = 0{,}818$).

Преимущество в ОВ при выполнении циторедуктивных операций сохранялось в группе пациентов, получавших химиотерапевтическое лечение (2-летняя ОВ 18 % против 62 %; $p = 0{,}0075$) (рис. 7).

Обсуждение

Синхронные метастазы колоректального рака в легкие – относительно редкая клиническая ситуация. В нашем отделении они были зарегистрированы только у 12,5 % пациентов, при этом только у 4,2 % они были изолированными. Эти показатели согласуются с данными, опубликованными в литературе [14, 15]. Частота выполнения полных циторедуктивных операций у больных с синхронными метастазами в легкие варьирует от 4,1 до 28 % [15, 16]. На этот показатель могут оказывать влияние целый ряд как объективных, так и субъективных факторов, связанных с особенностями организации медицинской помощи и стратегии онкологического лечения в отдельной клинике. В нашем исследовании доля таких больных составила 14,3 %, что коррелирует с усредненными данными в доступной литературе. По данным E. Mitry и соавт., доля пациентов, у которых выявляется рак прямой кишки с синхронным поражением легких, почти в 3 раза выше, чем больных с раком ободочной кишки (отношение рисков 2,80 (1,65–4,76)). Первичная опухоль располагалась в прямой кишке почти у 2/3 больных с изолированными метастазами в легких и менее чем у половины пациентов с внелегочными метастазами, а частота метастазирования из правых отделов ободочной кишки в легкие не превышала 16,2 % [15].

Осложнения со стороны первичной опухоли в нашей группе пациентов отмечались редко, что обуслов-

лено, с одной стороны, отсутствием больных, госпитализировавшихся по экстренным показаниям, с другой – меньшей распространенностью опухолевого процесса у пациентов с изолированными метастазами в легкие. Так, осложнения развились только у 2,8 % больных в 1-й группе по сравнению с 12,2 % во 2-й. Тем не менее удаление первичной опухоли чаще выполняли пациентам с изолированным поражением легких (89,5 % против 71,6 %), и оно было связано с достоверно более высокой ОВ (p = 0,004). Преимущество в ОВ при удалении первичной опухоли сохранялось в группах пациентов с множественными метастазами, внелегочными метастазами и у получавших комбинированное лечение. Целесообразность удаления первичной опухоли у больных диссеминированным колоректальным раком является одним из широко обсуждаемых в литературе вопросов [17]. Несмотря на то, что мы наблюдали достоверно более высокую ОВ в группе больных, получивших хирургическое лечение, на это могли оказать влияние целый ряд дополнительных факторов: не учитывали характер и длительность химиотерапевтического лечения, причины отказа от химиотерапии, отсутствовала детальная информация об объеме метастатического поражения у ряда пациентов.

Ограничение отдаленного метастазирования только в пределах легких также было связано с более высокими отдаленными результатами. Мы отметили выраженную тенденцию к лучшей ОВ в данной группе (p = 0,055). Полное циторедуктивное хирургическое лечение – единственный метод, дающий пациентам шанс на долгосрочную выживаемость. Доля таких больных в нашей работе невелика, а актуариальная 3-летняя ОВ составляет 60 % по сравнению с 37–68 % по данным зарубежных публикаций [15, 18–22].

Выводы

Основными недостатками данной работы являются малый размер выборки и ретроспективный характер исследования. Таким образом, пациенты с синхронными изолированными метастазами колоректального рака в легкие представляют особую клиническую группу, характеризующуюся благоприятным прогнозом. Полное циторедуктивное хирургическое лечение может обеспечить долгосрочную выживаемость у этой категории больных. Удаление первичной опухоли связано с более высокими показателями ОВ, однако окончательно определить группу пациентов, получающих наибольший выигрыш от хирургического лечения, возможно только на основании данных проспективных исследований.

ЛИТЕРАТУРА / REFERENCES

1. Steele G. Jr. Natural History Studies and the Evolution of Regional Treatment Modalities for Patients With Isolated Liver Metastases From Primary Colon and Rectum Carcinoma. Cancer Control 1996;3(1):34–41.
2. Kanas G.P., Taylor A., Primrose J.N. et al. Survival after liver resection in metastatic colorectal cancer: review and meta-analysis of prognostic factors. Clin Epidemiol 2012;4:283–301.
3. Saltz L.B., Clarke S., Diaz-Rubio E. et al. Bevacizumab in combination with oxaliplatin-based chemotherapy as first-line therapy in metastatic colorectal cancer: a randomized phase III study. J Clin Oncol 2008;26(12):2013–9.
4. Stathopoulos G.P., Batziou C., Trafalis D. et al. Treatment of colorectal cancer with and without bevacizumab: a phase III study. Oncology 2010;78(5–6):376–81.
5. Langenbuch C. Ein Fall von Resection eines linksseitigen Schurlappens der Leber. Berl Klin Wochenschr 1888;25:37–9.
6. Kemeny N.E. Treatment of metastatic colon cancer: “the times they are A-changing”. J Clin Oncol 2013;31(16):1913–6.
7. Tan K.K., Lopes Gde L. Jr, Sim R. How uncommon are isolated lung metastases in colorectal cancer? A review from database of 754 patients over 4 years. J Gastrointest Surg 2009;13(4):642–8.
8. Blalock A. Recent advances in surgery. New Engl J Med 1944;231:261–7.
9. National Comprehensive Cancer Network. NCCN Clinical Practice Guidelines in Oncology: rectal cancer 1.2016. Available at: http://www.nccn.org/professionals/physician_gls/pdf/rectal.pdf 2015.
10. National Comprehensive Cancer Network. NCCN Clinical Practice Guidelines in Oncology: colon cancer 2.2016. Available at: http://www.nccn.org/professionals/physician_gls/pdf/colon.pdf 2015.
11. Poston G.J., Tait D., O’Connell S. et al. Diagnosis and management of colorectal cancer: summary of NICE guidance. BMJ 2011;343:d6751.
12. Gonzalez M., Gervaz P. Risk factors for survival after lung metastasectomy in colorectal cancer patients: systematic review and meta-analysis. Future Oncol 2015;11(2 Suppl):31–3.
13. Aberg T., Malmberg K.A., Nilsson B., Nöu E. The effect of metastasectomy: fact or fiction? Ann Thorac Surg 1980;30(4):378–84.
14. Penna C., Nordlinger B. Colorectal metastasis (liver and lung). Surg Clin North Am 2002;82(5):1075–90.
15. Mitry E., Guiu B., Cosconea S. et al. Epidemiology, management and prognosis of colorectal cancer with lung metastases: a 30-year population-based study. Gut 2010;59(10):1383–8.
16. Nozawa H., Sunami E., Nakajima J. et al. Synchronous and metachronous lung metastases in patients with colorectal cancer: A 20-year monocentric experience. Exp Ther Med 2012;3(3):449–56.
17. Poultsides G.A., Paty P.B. Reassessing the need for primary tumor surgery in unresectable metastatic colorectal cancer: overview and perspective. Ther Adv Med Oncol 2011;3(1):35–42.
18. Yedibela S., Klein P., Feuchter K. et al. Surgical management of pulmonary metastases from colorectal cancer in 153 patients. Ann Surg Oncol 2006;13(11):1538–44.
19. Watanabe K., Nagai K., Kobayashi A. et al. Factors influencing survival after complete resection of pulmonary metastases from colorectal cancer. Br J Surg 2009;96(9): 1058–65.
20. Onaitis M.W., Petersen R.P., Haney J.C. et al. Prognostic factors for recurrence after pulmonary resection of colorectal cancer metastases. Ann Thorac Surg 2009;87(6): 1684–8.
21. Rama N., Monteiro A., Bernardo J.E. et al. Lung metastases from colorectal cancer: surgical resection and prognostic factors. Eur J Cardiothorac Surg 2009;35(3):444–9.
22. Hattori N., Kanemitsu Y., Komori K. et al. Outcomes after hepatic and pulmonary metastasectomies compared with pulmonary metastasectomy alone in patients with colorectal cancer metastasis to liver and lungs. World J Surg 2013;37(6):1315–21.

Анализ гистологического строения, типов роста и характера метастазирования осложненного колоректального рака

С.Н. Щаева, Д.В. Нарезкин, В.И. Соловьев

ГБОУ ВПО «Смоленский государственный медицинский университет» Минздрава России; Россия, 214019, Смоленск, ул. Крупской, 28

Контакты: *Светлана Николаевна Щаева shaeva30@mail.ru*

Цель исследования *– оценить параметры, характеризующие зависимость между гистологическим строением злокачественной опухоли, типом роста, степенью дифференцировки новообразования, характером регионарного и отдаленного метастазирования, полом и возрастом больного и видом ургентного осложнения колоректального рака.*

Материалы и методы. *Изучены сведения о 1098 больных с ургентными формами рака толстой кишки, которые в период с 2001 по 2013 г. были пролечены на территории Смоленска и Смоленской области. Данная информация представлена по материалам ОГБУЗ «Клиническая больница скорой медицинской помощи», ОГБУЗ «Городская клиническая больница № 1», ОГБУЗ «Смоленская областная клиническая больница», ОГБУЗ «Смоленский областной онкологический клинический диспансер», а также центральных районных больниц Смоленской области. Морфологические исследования проводили на базе ОГБУЗ «Смоленский областной институт патологии».*

Результаты. *Среди обследованных пациентов доля женщин составила 54,4 % (n = 597), мужчин – 45,6 % (n = 501). По данным проведенного исследования, экзофитный рост новообразования зарегистрирован в 46,5 % наблюдений, эндофитный – в 52,3 %, смешанный – в 1,2 %. Наиболее часто эндофитный рост образования сопровождался острой кишечной непроходимостью, перифокальным воспалением, перфорацией опухоли и наличием сочетанных осложнений. В то же время экзофитный тип роста характеризовался кишечным кровотечением в 89 % случаев. Такие осложнения, как перфорация опухоли и кишечное кровотечение, чаще сопровождались изъязвлением опухоли, которое обычно выявляли при левосторонней локализации (до 80,2 %). Наиболее часто регистрировали прорастание злокачественного новообразования в забрюшинную клетчатку, тонкую кишку, брыжейку и другие отделы толстой кишки (15,0; 15,3 и 14,5 % соответственно). При умеренно-дифференцированной аденокарциноме наиболее частыми осложнениями были кишечное кровотечение и перфорация опухоли (80,8 и 76,5 % соответственно; p < 0,05). Регионарные метастазы колоректального рака обычно регистрировали у пациентов в возрасте до 60 лет (64 %). Более высокую частоту отдаленного метастазирования отмечали у больных старше 80 лет (44,7 %).*

Выводы. *Рак толстой кишки наиболее часто сопровождается кишечной непроходимостью, перфорацией и сочетанными осложнениями и характеризуется преимущественно левосторонней локализацией, выраженным местным распространением, неблагоприятным в плане прогноза выживаемости эндофитным ростом, изъязвлением, средней и низкой степенью дифференцировки злокачественного новообразования.*

Ключевые слова: *колоректальный рак, ургентные осложнения, хирургическое лечение, гистологическая форма опухоли, регионарное и отдаленное метастазирование*

DOI: 10.17650/2220-3478-2016-6-1-14-21

Analysis of the histological pattern, growth rates, and nature of metastases from complicated colorectal cancer

S.N. Shchaeva, D.V. Narezkin, V.I. Solov'ev

Smolensk State Medical University at the Ministry of Health of Russia; 28 Krupskaya St., Smolensk, 214019, Russia

Objective: *to assess the parameters characterizing a relationship between the histological and growth patterns and grade of a malignant tumor, the nature of regional and distant metastases, patient gender and age, and the type of urgent complications in colorectal cancer.*

Subjects and methods. *Information on 1098 patients with urgent colonic cancer types treated in Smolensk and its region in the period 2001 to 2013 was studied. This information was given from the records of the Clinical Emergency Medical Care Hospital, City Clinical Hospital One, the Smolensk Regional Clinical Hospital, Smolensk Regional Oncology Clinical Dispensary, and the central district hospitals of the Smolensk Region. Morphological examinations were made at the Smolensk Regional Institute of Pathology.*

Results. *Among the examinees, the proportion of women and men was 54.4% (n = 597) and 45.6 % (n = 501), respectively. The investigation recorded exophytic, endophytic, and mixed tumor growth patterns in 46.5, 52.3, and 1.2 %, respectively. The endophytic cancer growth pattern was most commonly complicated by acute intestinal obstruction, perifocal inflammation, tumor perforation, and concomitant complications. At the same time, the exophytic growth pattern was characterized by enteric bleeding in 89 % of cases. Complications, such as tumor perforation and enteric bleeding, are more commonly attended with tumor ulceration that was usually detected on the left side (in as high as 80.2 % of cases). A malignant tumor was most frequently recorded to grow into the retroperitoneal fat, small bowel, mesentery, and other colonic segments (15.0, 15.3, and 14.5 %, respectively). The most common complications in moderate-grade adenocarcinoma were enteric bleeding and tumor perforation (80.8 and 76.5 %, respectively; p < 0.05). Regional colorectal cancer metastases were generally usually recorded in patients aged less than 60 years (64 %). Higher distant metastasis rates were noted in those aged over 80 years (44.7 %).*

Conclusion. *Colon cancer is most commonly complicated by ileus, perforation, and concomitant complications and mainly characterized by the left-sided location, obvious local extent, and poor survival prognosis of the endophytic growth pattern, ulceration, moderate and high-grade of cancer.*

Key words: *colorectal cancer, urgent complications, surgical treatment, histological tumor form, regional and distant metastases*

Введение

По статистическим данным, около 60 % пациентов с ургентными осложнениями колоректального рака (КРР) поступают в стационары в экстренном порядке. Эффективность лечения этого тяжелого контингента больных зависит от сложного комплекса клинических и организационных вопросов, многие из которых в настоящее время требуют решения. На сегодняшний день, несмотря на характерную клиническую симптоматику и имеющийся арсенал диагностических возможностей, основная доля (75–90 %) пациентов поступают в поздние сроки от начала заболевания. Причем около 90 % из них направляются на госпитализацию с неопределенным диагнозом острого хирургического заболевания органов брюшной полости [1–5].

По мнению большинства авторов, к числу ургентных осложнений КРР относятся кишечная непроходимость, перфорация опухоли или стенки кишки выше опухоли, перифокальное воспаление в зоне новообразования и окружающих тканях и кишечное кровотечение [6–11]. Основным методом лечения ургентных осложнений КРР является хирургический. Наиболее часто осложнения развиваются у пациентов с III стадией заболевания [8, 9, 12, 13].

Объективную оценку злокачественности опухоли проводят по ее морфологической характеристике и структурным особенностям, выражающим интенсивность роста и размножения опухолевых клеток и их функционально-морфологическую законченность. Характер роста опухоли, степень прорастания кишечной стенки и распространение опухоли за ее пределы оказывают существенное влияние на течение заболевания.

Цель исследования – оценить параметры, характеризующие зависимость между гистологическим строением злокачественной опухоли, типом роста, степенью дифференцировки новообразования, характером регионарного и отдаленного метастазирования, полом и возрастом больного и видом ургентного осложнения КРР.

Материалы и методы

Нами были изучены сведения о 1098 больных с ургентными формами КРР, которые в период с 2001 по 2013 г. были пролечены на территории Смоленска и Смоленской области и внесены в базу данных областного популяционного ракового регистра. Таким образом, данная информация представлена по материалам ОГБУЗ «Клиническая больница скорой медицинской помощи», ОГБУЗ «Городская клиническая больница № 1», ОГБУЗ «Смоленская областная клиническая больница», ОГБУЗ «Смоленский областной онкологический клинический диспансер», а также центральных районных больниц Смоленской области. Морфологические исследования проводили на базе ОГБУЗ «Смоленский областной институт патологии».

Статистическую обработку данных проводили с помощью программного пакета Statistica 8.0, количественные данные с нормальным распределением признака сравнивали посредством дисперсионного анализа. Для сравнения качественных признаков использовали тест χ^2. Достоверными считали различия при $p \leq 0{,}05$.

Результаты

Распределение больных по характеру ургентных осложнений представлено в табл. 1.

В проведенном исследовании больных КРР, поступивших по экстренным показаниям в стационары общей лечебной сети Смоленска и Смоленской области, доля женщин составила 54,4 % (n = 597), мужчин – 45,6 % (n = 501) (табл. 2).

Установлено, что в отношении прогноза выживаемости неблагоприятным является эндофитный рост опухоли, который был характерен для новообразований, локализованных в левой половине толстой кишки (у 4,9 % пациентов – опухоли правой половины толстой кишки, у 16,8 % – поперечно-ободочной, у 46,9 % – левой половины ободочной кишки, у 31,4 % – прямой кишки) (рис. 1).

Таблица 1. *Распределение больных КРР по характеру ургентных осложнений*

Осложнение	Частота	
	n	%
Острая кишечная непроходимость	667	60,7
Кишечное кровотечение	240	21,9
Перфорация опухоли	81	7,4
Перифокальное воспаление	56	5,1
Сочетанные осложнения	54	4,9
Всего	*1098*	*100*

Таблица 2. *Половозрастное распределение больных с ургентными осложнениями КРР*

Возраст, лет	Мужчины		Женщины		Общее число пациентов	
	n	%	*n*	%	*n*	%
25–44	22	4,4	26	4,4	48	4,4
45–59	130	25,9	148	24,8	278	25,3
60–74	268	53,5	277	46,4	545	49,6
75–90	81	16,2	146	24,4	227	20,7
Всего	*501*	*100*	*597*	*100*	*1098*	*100*

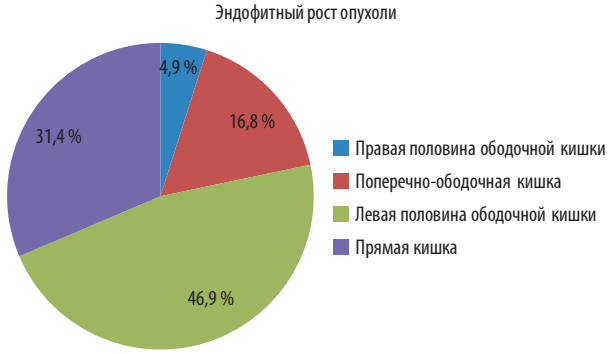

Рис. 1. *Распределение больных в зависимости от локализации и роста опухоли в различных отделах толстой кишки*

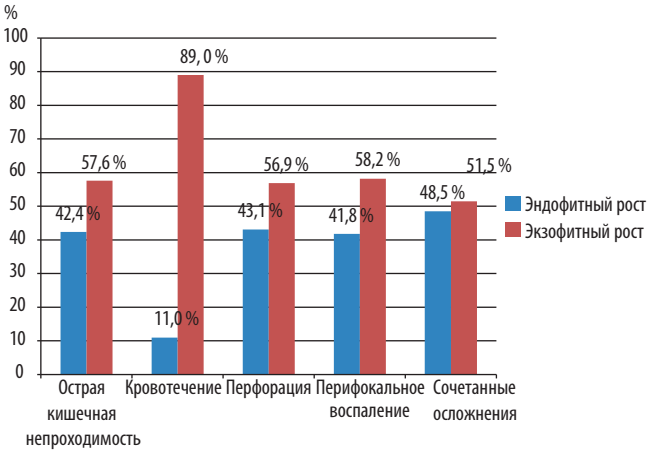

Рис. 2. *Взаимосвязь типа роста опухоли с возникшим осложнением КРР*

По данным проведенного исследования, экзофитный рост новообразования зарегистрирован в 46,5 % наблюдений, эндофитный – в 52,3 %; смешанный – в 1,2 % .

Наиболее часто эндофитный рост сопровождался острой кишечной непроходимостью, перифокальным воспалением, перфорацией опухоли и наличием сочетанных осложнений. У пациентов с кишечным кровотечением данный тип опухолевого роста отмечен в 11 % наблюдений. В то же время экзофитный рост злокачественного новообразования наиболее часто – в 89 % случаев – осложнялся кишечным кровотечением (рис. 2).

В 44,7 % случаев зарегистрировано изъязвление злокачественной опухоли, в 55,3 % наблюдений оно не было установлено. Такие осложнения, как перфорация опухоли и кишечное кровотечение, значительно чаще сопровождались изъязвлением опухоли (табл. 3). По данным проведенного исследования, изъязвление чаще (80,2 %) выявлялось при левосторонней локализации злокачественного новообразования.

Согласно отечественной гистологической классификации различают следующие формы опухолей толстой кишки: аденокарцинома, солидный рак, слизи-

Таблица 3. *Распространенность изъязвления опухоли в зависимости от типа ургентного осложнения КРР*

Осложнение	Число пациентов				Общее число пациентов	
	с изъязвлением		без изъязвления			
	n	%	*n*	%	*n*	%
Острая кишечная непроходимость	210	31,5	457	68,5	667	100
Кишечное кровотечение	240	100,0	–	–	240	100
Перфорация опухоли	33	40,7	48	59,3	81	100
Перифокальное воспаление	3	5,4	53	94,6	56	100
Сочетанные осложнения	5	9,3	49	90,7	54	100
Всего	*491*	*44,7*	*607*	*55,3*	*1098*	*100*

Таблица 4. *Патоморфологическое строение опухолей у пациентов с КРР*

Осложнение	Число пациентов						Общее число пациентов	
	с аденокарциномой		со слизистым раком		с солидным раком			
	n	%	*n*	%	*n*	%	*n*	%
Острая кишечная непроходимость	584	87,6	76	11,4	7	1,0	667	100
Кишечное кровотечение	221	92,0	16	6,7	3	1,3	240	100
Перфорация опухоли	63	77,8	17	21,0	1	1,2	81	100
Перифокальное воспаление	49	87,5	6	10,7	1	1,8	56	100
Сочетанные осложнения	44	81,5	8	14,8	2	3,7	54	100
Всего	*961*	*87,5*	*123*	*11,2*	*14*	*1,3*	*1098*	*100*

стый (перстневидноклеточный) и скиррозный раки [4, 12, 13]. Распределение пациентов по гистологическому типу опухоли в зависимости от наличия тех или иных осложнений в нашем исследовании представлено в табл. 4.

Наиболее распространенной гистологической формой злокачественного новообразования толстой кишки, по данным литературы, является аденокарцинома [2–4, 6]. Данные проведенного нами исследования подтверждают этот факт: аденокарцинома зарегистрирована у 87,5 % пациентов, слизистый рак – у 11,2 %, солидный рак – у 1,3 %.

Из табл. 4 следует, что независимо от вида осложнения чаще всего выявлялась аденокацинома: в 87,6 % случаев – у больных с кишечной непроходимостью, в 87,5 % – с перифокальным воспалением, в 77,8 % – с перфорацией опухоли, в 92,0 % – с кишечным кровотечением и в 81,5 % – при сочетанных осложнениях. При умеренно-дифференцированной аденокарциноме наиболее частыми осложнениями были кишечное кровотечение и перфорация опухоли (80,8 и 76,5 % соответственно; $p < 0,05$) (см. табл. 4, 5).

Для злокачественных опухолей толстой кишки характерно частое регионарное и отдаленное метастазирование. Наше исследование показывает, что регионарные метастазы колоректального рака чаще регистрируют в возрасте до 60 лет, чем в более старшем: до 60 лет – в 64 % случаев, 60–69 лет – в 42,4 %, 70–79 лет – в 41,2 %, 80 лет и старше – в 45,7 %.

Более высокая частота отдаленного метастазирования отмечена у пациентов старше 80 лет. Так, в возрасте до 60 лет отдаленные метастазы наблюдались в 26,5 % случаев, 60–69 лет – в 25,9 %, 70–79 лет – в 27,8 %, 80 лет и старше – в 44,7 %.

По данным исследований многих авторов, частота регионарного метастазирования составляет от 17 до 52 %, отдаленного – от 11,2 до 47,3 % [8, 9, 11]. Данные проведенного нами исследования совпадают с литературными, что и отражено в табл. 6.

Обычно (51,7 %) метастазы выявляли в 1–3 регионарных лимфатических узлах. Вторичные изменения в 4 и более узлах отмечены в меньшем числе случаев (27,5 %). Чаще всего отдаленные метастазы были за-

Таблица 5. *Распределение пациентов с КРР по характеру осложнений и степени дифференцировки опухоли*

Осложнение	Число пациентов						Общее число пациентов	
	с высокодифференцированным раком		с умеренно-дифференцированным раком		с низкодифференцированным раком			
	n	%	*n*	%	*n*	%		
Острая кишечная непроходимость	97	14,5	468	70,2	102	15,3	667	100
Кишечное кровотечение	26	10,8	194	80,8	20	8,4	240	100
Перфорация опухоли	11	13,6	62	76,5	8	9,9	81	100
Перифокальное воспаление	18	32,1	36	64,3	2	3,6	56	100
Сочетанные осложнения	43	79,6	6	11,1	5	9,3	54	100
Всего	*195*	*17,8*	*766*	*69,7*	*137*	*12,5*	*1098*	*100*

Таблица 6. *Частота регионарного метастазирования у пациентов с ургентными осложнениями КРР*

Регионарное метастазирование	Число больных	
	n	%
Отсутствие метастазов	228	20,8
Метастазы в 1–3 регионарных лимфатических узлах	568	51,7
Метастазы в 4 и более регионарных лимфатических узлах	302	27,5
Всего	*1098*	*100*

Таблица 7. *Частота отдаленного метастазирования у пациентов с ургентными осложнениями КРР*

Отдаленное метастазирование	Число пациентов	
	n	%
Отсутствие метастазов	954	86,9
Метастазы в печень	108	9,8
Метастазы в легкие	9	0,8
Метастазы в кости	2	0,2
Карциноматоз брюшины	25	2,3
Всего	*1098*	*100*

регистрированы в печени (9,8 %), что представлено в табл. 7.

Большинство пациентов с ургентными осложнениями КРР, включенных в исследование, имели III и IV стадии заболевания: IIIB – в 23,9 % наблюдений, IIIC – в 57,6 %, IV – в 13,1 %; II стадия злокачественного процесса наблюдалась всего в 5,4 % случаев.

У 43,2 % больных КРР, осложненным кишечной непроходимостью, отмечены регионарные метастазы, у 71,4 % регионарное метастазирование сопровождалось перфорацией опухоли, у 41,4 % – наличием сочетанных осложнений, у 23,4 % – перифокальным воспалением и у 60,8 % – кишечным кровотечением. Отдаленные метастазы диагностированы в 35,1 % наблюдений с кишечной непроходимостью, в 25,0 % – с перфорацией опухоли, в 30,8 % – с сочетанными осложнениями, в 18,9 % – с перифокальным воспалением, в 10,0 % – с кишечным кровотечением.

Кроме того, при анализе данных установлено, что частота регионарного и отдаленного метастазирования увеличивается при выраженном распространении злокачественного новообразования вдоль кишечной стенки: при инфильтративном росте опухоли по длине кишки до 4 см – в 20,3 и 15,9 % наблюдений соответственно; 4–8 см – в 43 и 34,1 % соответственно; свыше 8 см – в 39,4 и 32,5 % соответственно ($p = 0,041$).

Для циркулярного распространения опухоли характерно более частое регионарное и отдаленное метастазирование (рис. 3). Наибольшая частота регионарного и отдаленного метастазирования зарегистрирована у 18,6 % пациентов с распространением опухоли до 1/4 окружности кишки, у 52,3 % – от 1/4 до 3/4 и у 70,2 % – при циркулярном поражении кишки.

Проведенное исследование позволило подтвердить данные литературы: у большего числа больных с ургентными осложнениями КРР наблюдали выраженное распространение злокачественной опухоли по окружности, длине и на глубину стенки толстой кишки. У 72,0 % больных встречалось циркулярное поражение злокачественным новообразованием толстой кишки, у 25,8 % опухоль поражала от 1/4 до 3/4 окружности кишки, у 2,2 % – до 1/4 окружности.

Из табл. 8 следует, что для кишечной непроходимости, перфорации опухоли и сочетанных осложнений было характерно выраженное распространение образования по окружности (81,4; 77,8 и 64,8 % соответственно). Циркулярное поражение толстой кишки отмечали у 84,1 % мужчин и у 78,6 % женщин с ургентными осложнениями КРР ($p < 0,05$). Кроме того, значительное распространение опухоли вдоль стенки кишки регистрировали у большего числа пациентов: поражение кишки по длине до 4 см зафиксировано в 16,0 % случаев, 4–8 см – в 69,4 %, 8 см и более – в 14,6 %.

Частота регионарного и отдаленного метастазирования увеличивалась по мере инвазии злокачественного процесса в толщу кишечной стенки. При инфильтрации опухолью слизистого, подслизистого и мышечного слоев кишечной стенки регионарные и отдаленные метастазы отсутствовали. При распространении опухоли на соседние ткани частота регионарного и отдаленного метастазирования составила 78,1 и 50,2 % соответственно, при распространении на все слои стенки кишки – 34,6 и 27,1 % соответственно. Из табл. 9 следует, что в группах пациентов с кишечной непроходимостью, перифокальным воспалением, перфорацией и сочетанными осложнениями

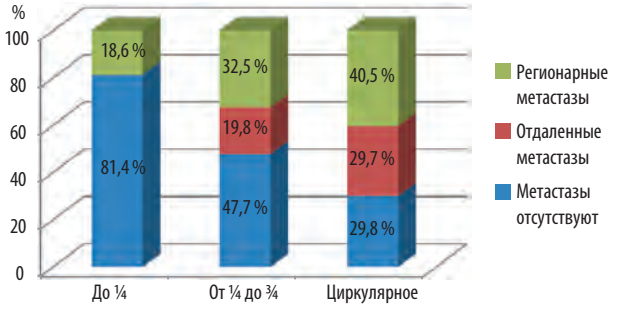

Рис. 3. *Частота регионарного и отдаленного метастазирования в зависимости от распространения опухоли по окружности кишки*

Таблица 8. *Распространение опухоли по окружности кишки у пациентов с ургентными осложнениями КРР*

Осложнение	Число пациентов						Общее число пациентов	
	с распространением < 1/4		с распространением 1/4 – 3/4		с циркулярным распространением			
	n	%	*n*	%	*n*	%	*n*	%
Острая кишечная непроходимость	–	–	124	18,6	543	81,4	667	100
Кишечное кровотечение	13	5,4	102	42,5	125	52,1	240	100
Перфорация опухоли	7	8,6	11	13,6	63	77,8	81	100
Перифокальное воспаление	2	3,6	29	51,8	25	44,6	56	100
Сочетанные осложнения	2	3,7	17	31,5	35	64,8	54	100
Всего	*24*	*2,2*	*283*	*25,8*	*791*	*72,0*	*1098*	*100*

КРР чаще регистрировалось большее распространение опухоли по длине, чем в группе больных с кишечным кровотечением. Распространение опухоли вдоль стенки кишки на 4–8 см наблюдалось у 78,6 % пациентов с кишечной непроходимостью, у 62,5 % – с перифокальным воспалением, у 53,1 % – с перфорацией, у 53,7 % – с сочетанными осложнениями и у 54,6 % – с кишечным кровотечением.

Нами зарегистрировано выраженное распространение злокачественного новообразования в глубину кишечной стенки. При гистологическом исследовании зафиксировано, что инфильтративный рост опухоли в толщу слизистого и подслизистого слоев кишечной стенки встречался в 0,7 % случаев, поражение мышечного слоя – в 2,5 % наблюдений, инвазивный рост на всю толщу кишечной стенки – у 81,3 % больных, распространение на соседние органы и ткани – у 30,9 %.

Инвазивный рост опухоли на глубину кишечной стенки не зависел от пола пациентов. И у женщин, и у мужчин отмечено выраженное распространение злокачественного новообразования в глубину стенки кишки. Инфильтративный рост на всю толщу кишечной стенки зафиксирован у 78,3 % мужчин и у 80,6 % женщин, поступивших в стационары по экстренным показаниям ($p > 0,05$). Инфильтрация злокачественного новообразования в соседние органы и ткани чаще (21,4 %) регистрировалась у мужчин, чем у женщин (14,9 %) ($p = 0,011$).

Выраженное распространение злокачественного новообразования в глубину стенки кишки и распространение на окружающие ткани чаще наблюдали у лиц пожилого и старческого возраста, чем у более молодых пациентов. Инвазивный рост опухоли на соседние органы и ткани отмечен у 8,9 % пациентов до 50 лет, у 17,4 % в возрасте от 50 до 59 лет, у 22,3 % – от 60 до 69 лет, у 15,1 % – от 70 до 79 лет и у 26,4 % – старше 80 лет ($p < 0,05$).

В табл. 10 представлено распределение больных по степени распространения опухоли на соседние органы и ткани. Наиболее часто регистрировали про-

Таблица 9. *Протяженность опухоли по длине кишки у пациентов с ургентными осложнениями КРР*

Осложнение	Число пациентов						Общее число пациентов	
	с протяженностью < 4 см		с протяженностью 4–8 см		с протяженностью > 8 см			
	n	%	*n*	%	*n*	%	*n*	%
Острая кишечная непроходимость	74	11,1	524	78,6	69	10,3	667	100
Кишечное кровотечение	65	27,1	131	54,6	44	18,3	240	100
Перфорация опухоли	18	22,2	43	53,1	20	24,7	81	100
Перифокальное воспаление	12	21,4	35	62,5	9	16,1	56	100
Сочетанные осложнения	7	13,0	29	53,7	18	33,3	54	100
Всего	*176*	*16,0*	*762*	*69,4*	*160*	*14,6*	*1098*	*100*

Таблица 10. *Распространение опухоли на соседние органы и ткани*

Инвазия	Число больных	
	n	%
В брюшную стенку	34	10,0
В забрюшинную клетчатку	51	15,0
В тонкую кишку	52	15,3
В брыжейку и другие отделы толстой кишки	49	14,5
В желудок	9	2,7
В мочевой пузырь	28	8,3
В матку	47	13,9
В придатки матки	38	11,2
В ворота селезенки	31	9,1
Всего	*1098*	*100*
Всего местно-распространенных форм	339	30,9
Нет прорастания	759	69,1

Рис. 4. *Распределение пациентов с ургентными осложнениями КРР по глубине инвазии опухоли*

растание злокачественного новообразования в забрюшинную клетчатку, тонкую кишку, брыжейку и другие отделы толстой кишки (15,0; 15,3 и 14,5 % соответственно).

Также выявлена определенная зависимость инвазивного роста опухоли в толщу кишечной стенки от вида осложнения КРР (рис. 4).

Инвазию опухолью всех слоев стенки кишки наиболее часто регистрировали у больных с перфорацией рака, острой кишечной непроходимостью, при наличии сочетанных осложнений и перифокального воспаления (96,3; 71,1; 76,1 и 73,4 % соответственно). У пациентов с кишечным кровотечением инфильтративный рост на все слои кишечной стенки наблюдали реже (50,1 %).

Обсуждение

В нашем исследовании местное распространение злокачественного новообразования выявлено у 30,9 % пациентов с ургентными осложнениями КРР, что совпадает с данными литературы, согласно которым местное распространение опухолевого процесса с прорастанием в соседние органы происходит у 10–31 % пациентов [4, 9]. Из проведенного исследования следует, что местное распространение было типично для более тяжелых осложнений злокачественных опухолей толстой кишки (острой кишечной непроходимости, перфорации и сочетанных осложнений). Установлено, что до развития ургентных осложнений КРР у многих больных уже регистрировался выраженный распространенный злокачественный процесс, присутствовали соответственно лимфо- и гематогенные метастазы, серьезная сопутствующая патология, хотя их состояние сохранялось компенсированным. Наличие ургентных осложнений резко ухудшало общее состояние здоровья пациентов и приводило к декомпенсации сопутствующей патологии.

Заключение

Подводя итоги, необходимо подчеркнуть, что наиболее частым осложнением КРР была обтурационная кишечная непроходимость. Осложнения чаще регистрировали у лиц старше 60 лет, кроме того, обращает на себя внимание высокий процент перфорации рака и сочетанных осложнений в возрастной группе старше 80 лет. Осложненный КРР (наиболее часто – кишечная непроходимость, перфорация и сочетанные осложнения) характеризовался преимущественно левосторонней локализацией, выраженным местным распространением, неблагоприятным в плане прогноза выживаемости эндофитным ростом, изъязвлением, средней и низкой степенью дифференцировки злокачественного новообразования. В большинстве случаев из гистологических форм рака наблюдалась аденокарцинома.

ЛИТЕРАТУРА / REFERENCES

1. Пахомова Г.В., Подловченко Т.Г., Утешев Н.С. Неотложная хирургия ободочной кишки. М.: Миклош, 2009. 96 с. [Pakhomova G.V., Podlovchenko T.G., Uteshev N.S. Urgent segmented intestine surgery. Moscow: Miklosh, 2009. 96 p. (In Russ.)].
2. Пугаев А.В., Ачкасов Е.Е. Обтурационная опухолевая толстокишечная непроходимость. М.: Профиль, 2005. 224 с. [Pugaev A.V., Achkasov E.E. Obturation tumoral colonic obstruction. Moscow: Profil', 2005. 224 p. (In Russ.)].
3. Шевченко Ю.Л., Стойко Ю.М., Левчук А.Л. и др. Сочетание осложненных форм рака толстой кишки: клиника, диагностика, хирургическая тактика. Вестник экспериментальной и клинической хирургии 2011;4(4):641–6. [Shevchenko Yu.L., Stoyko Yu.M., Levchuk A.L. et al. Combination of complicated forms of the colon cancer: clinics, diagnostics, surgical tactics. Vestnik eksperimental'noy i klinicheskoy khirurgii = Herald of the Experimental and Clinical Surgery 2011;4(4):641–6. (In Russ.)].
4. Шелыгин Ю.А. Справочник по колопроктологии. Под ред. Ю.А. Шелыгина, Л.А. Благодарного. М.: Литтерра, 2014. С. 229–67. [Shelygin Yu.A. Coloproctology reference book. By eds.: Yu.A. Shelygin, L.A. Blagodarnyy. Moscow: Litterra, 2014. Pp. 229–67. (In Russ.)].
5. Kam M.H., Tang C.L., Chan E. et al. Systematic review of intraoperative colonic irrigation vs manual decompression in obstructed left-sided colorectal emergencies. Int J Colorectal Dis 2009;24(9):1031–7.
6. Щаева С.Н. Колоректальный рак, осложненный перфорацией. Особенности хирургической тактики. Онкологическая колопроктология 2015;5(4):38–41. [Shchaeva S.N. Colorectal cancer complicated by perforation. Specific features of surgical tactics. Onkologicheskaya koloproktologiya = Colorectal Oncology 2015;5(4):38–41. (In Russ.)].
7. Alvarez-Pérez J.A., Baldonedo-Cernuda R.F. Garcia-Bear I. et al. Risk factors in patients older then 70 years with complicated colorectal carcinoma. Cir Esp 2006;79(1):36–41.
8. Coco C., Verbo A., Manno A. et al. Impact of emergency surgery in the outcome of rectal and left colon carcinoma. World J Surg 2006;29(11):1458–64.
9. Merkel S., Meyer C., Paradopoulos T. et al. Urgent surgery in colon carcinoma. Zentralbl Chir 2007;132(1):16–25.
10. Rudra K.M., Charles A.M. Surgical management of obstructed and perforated colorectal cancer: still debating and unresolved issues. Colorectal Cancer 2013;2(6):573–84.
11. Tsai H.L., Hsieh J.S., Yu F.J. et al. Perforated colonic cancer presenting as intra-abdominal abscess. Int J Colorectal Dis 2007;22(1):15–9.
12. Давыдов М.И., Аксель Е.М. Статистика злокачественных новообразований в России и странах СНГ в 2009 г. Вестник РОНЦ им. Н.Н. Блохина 2011;22(3):93–124. [Davydov M.I., Aksel' E.M. Statistics of malignant neoplasms in Russian and CIS countries in 2009. Vestnik RONC im. N.N. Blokhina = Herald of N.N. Blokhin RCRC 2011;22(3):93–124. (In Russ.)].
13. Чиссов В.И., Старинский В.В., Петрова Г.В. Злокачественные новообразования в России в 2006 г. Под ред. В.И. Чиссова, В.В. Старинского, Г.В. Петровой. М.: Наука, 2008. С. 351–78. [Chissov V.I., Starinskiy V.V., Petrova G.V. Malignant neoplasms in Russia in 2006. By eds.: V.I. Chissov, V.V. Starinskiy, G.V. Petrova. Moscow: Nauka, 2008. Pp. 351–78. (In Russ.)].

Возможности комбинированного хирургического лечения в сохранении качества жизни у пациенток с инвазивным раком прямой кишки

С.Б. Абдужаппаров, Ш.Я. Матниёзова

Республиканский онкологический научный центр Минздрава Республики Узбекистан; Республика Узбекистан, 100179, Ташкент, ул. Фароби, 383

Контакты: *Сулайман Бахриддинович Абдужаппаров sbab@inbox.ru*

Введение. *Целью работы явилось изучение влияния комбинированного хирургического лечения местно-распространенного рака прямой кишки (РПК) с инвазией в органы женской репродуктивной системы на качество жизни пациенток.*
Материалы и методы. *Представлены результаты диагностики и лечения 134 больных РПК в возрасте от 21 до 70 лет с инвазией в органы женской репродуктивной системы. Всем пациенткам проводили стандартные клинико-лабораторные исследования.*
Результаты. *У половины больных (в 50,7 % случаев) была диагностирована стадия T4N1M0. У 75 (56,0 %) пациенток опухоль распространялась во влагалище, а у 16 (11,9 %) – сразу в несколько органов репродуктивной системы. В основную группу вошли 64 больные РПК, которым наряду с вмешательством на прямой кишке выполняли комбинированные органосохраняющие операции на органах репродуктивной системы. В контрольной группе 70 пациенткам осуществляли экстирпацию матки с придатками.*
Выводы. *Качество жизни согласно опроснику MENQOL было достоверно выше у больных с органосохраняющим лечением, что проявилось снижением вазомоторных и психологических симптомов, а также сглаживанием нарушений в физической и сексуальной сферах. Проведенные исследования свидетельствуют об обоснованности широкого внедрения в онкологическую практику комбинированных одномоментных операций, позволяющих сохранять репродуктивные органы у женщин с инвазивным РПК, что особенно актуально для пациенток репродуктивного возраста.*

Ключевые слова: *качество жизни, инвазивный рак прямой кишки, комбинированные операции*

DOI: 10.17650/2220-3478-2016-6-1-22-26

Features a combined surgical treatment in preserving the quality of life in patients with invasive colorectal cancer

S.B. Abduzhapparov, Sh.Ya. Matniyozova

Republican Oncological Centre of Science at the Ministry of Health of Republic Uzbekistan; 383 Farobi St., Tashkent, 100179, Republic Uzbekistan

Background. *The aim of the work was to study the effect of combined surgical treatment of locally advanced rectal cancer (RC) with the invasion of the organs of the female reproductive system on the quality of life of patients.*
Materials and methods. *Presents the diagnosis and treatment of 134 patients with the RC in age from 21 to 70 years, with the invasion of the organs of the female reproductive system. All patients carried the standard clinical and laboratory tests.*
Results. *Half of the patients (50.7 % of cases) T4N1M0 stage of the disease has been diagnosed. In 75 (56.0 %) patients with tumor spread into the vagina, and in 16 (11.9 %) patients – just a few of the reproductive system. In the study group of 64 patients with the RC, along with surgery on the rectum, combined organ-performed surgery reproductive organs. In the control group all 70 patients was performed hysterectomy with appendages.*
Conclusions. *Quality of life according to the questionnaire MENQOL, was significantly higher in patients with organ-treatment, which showed a decrease in vasomotor and psychological symptoms, as well as smoothing of irregularities in the physical and sexual spheres. Studies have show the validity of the widespread introduction in the oncological practice combined simultaneous operations that preserve the reproductive organs in women with invasive RC, which is especially important for women of reproductive age.*

Key words: *quality of life, invasive colorectal cancer, combined operations*

Введение

Данные литературы свидетельствуют, что прорастание рака прямой кишки (РПК) в женские половые органы (матку и влагалище) встречается в 8,3 % случаев [1, 2]. Накопленный клинический опыт показывает, что резекция или удаление прямой кишки вместе с вовлеченными в опухолевый процесс органами при отсутствии отдаленного метастазирования приводит к выздоровлению более 45 % пациенток [3, 4].

В результате обширных радикальных операций, облучения и химиотерапии у данной категории больных возможно развитие различных осложнений, приводящих к утрате качественных характеристик жизни, с возможной инвалидизацией. В связи с этим проблема разработки и внедрения современных методов комбинированного хирургического лечения пациенток с инвазией в органы репродуктивной системы и повышения качества их жизни является чрезвычайно актуальной в клинической онкологии [5, 6].

Целью нашей работы явилось изучение влияния комбинированного хирургического лечения РПК с инвазией в органы женской репродуктивной системы на качество жизни пациенток.

Материалы и методы

Нами были проанализированы результаты диагностики и лечения РПК с прорастанием в органы женской репродуктивной системы в отделении колопроктологии РОНЦ МЗ РУз в 2004–2014 гг.

Всем больным проводили стандартное ректовагинальное мануальное исследование, ультразвуковое исследование органов брюшной полости, малого таза и забрюшинного пространства, рентгенографию органов грудной клетки, электрокардиографию. Для определения степени распространенности опухолевого процесса выполняли ирригоскопию, колоноскопию с биопсией, трансректальное и трансвагинальное ультразвуковые исследования, компьютерную томографию, кольпоскопию, гистероскопию. У части больных при необходимости осуществляли эзофагогастродуоденоскопию, цистоскопию, ангиографию. У всех пациенток гистологически была верифицирована аденокарцинома прямой кишки. При этом в большинстве наблюдений (в 47,0 % случаев) встречались опухоли умеренной степени дифференцировки.

В исследование были включены пациентки с местно-распространенным опухолевым процессом, у которых отсутствовали отдаленные метастазы. В зависимости от вида хирургического лечения больные были рандомизированы на 2 группы. В 1-ю (основную) вошли 64 (47,8 %) пациентки, которым выполняли одномоментное хирургическое вмешательство на прямой кишке и комбинированное органосохраняющее хирургическое лечение органов репродуктивной системы. Решение о выборе объема вмешательства на прямой кишке зависело от высоты расположения опухоли, формы роста, степени ее распространенности и глубины инвазии в прилежащие органы.

Во 2-ю (контрольную) группу мы включили архивные данные 70 (52,2 %) пациенток, которым выполняли одномоментное хирургическое вмешательство на прямой кишке и хирургическое лечение репродуктивной системы в стандартном объеме, включающем экстирпацию матки с придатками. Операции такого типа в нашей клинике осуществляли преимущественно в период до 2008 г., до внедрения в хирургическую практику органосохраняющих методов лечения инвазивного РПК.

При этом клинико-диагностические характеристики были сопоставимы в обеих группах. Из наблюдения были исключены пациентки с острой кишечной непроходимостью (нуждающиеся в экстренной операции), генерализацией процесса по органам брюшной полости (асцит, лимфостаз), наличием отдаленных метастазов, тяжелыми сопутствующими заболеваниями.

Качество жизни определяли по опроснику оценки качества жизни в период менопаузы (Menopause-specific quality of life – MENQOL) [7]. Данный опросник был выбран нами в связи с тем, что в нем рассматриваются различные психоэмоциональные и физиологические изменения у женщин, характерные для состояния менопаузы, которые могут отражать и изменения, вызванные хирургическим удалением внутренних репродуктивных органов.

Результаты

Под нашим наблюдением находились 134 пациентки в возрасте от 21 до 70 лет, средний возраст составил 46,5 ± 5,6 года. Из них в состоянии менопаузы были 78 (58,2 %) женщин, в репродуктивном возрасте – 56 (41,8 %).

Проведенный анализ позволил установить, что у половины больных (в 50,7 % случаев) была диагностирована стадия T4N1M0 согласно Международной клинической классификации TNM (7-е издание, 2006) (табл. 1).

При проведении ректоскопического исследования было установлено, что чаще всего опухоль локализовалась в нижнеампулярном отделе прямой кишки (рис. 1). Комплекс клинико-диагностических мероприятий позволил определить также распространение опухоли в органы женской репродуктивной системы (рис. 2).

Наиболее часто – 65 (48,5 %) пациенткам с местно-распространенным РПК – проводили брюшно-промежностную экстирпацию прямой кишки с сигмостомией. Операция Гартмана была выполнена 31

Таблица 1. *Распределение больных РПК с инвазией в органы женской репродуктивной системы по стадиям заболевания*

TNM-стадия	Число пациенток			
	1-я группа (*n* = 64)		2-я группа (*n* = 70)	
	n	%	*n*	%
T4N0M0 (IIB)	11	17,2	10	14,3
T4N1M0 (IIIB)	32	50,0	36	51,4
T4N2M0 (IIIC)	21	32,8	24	34,3

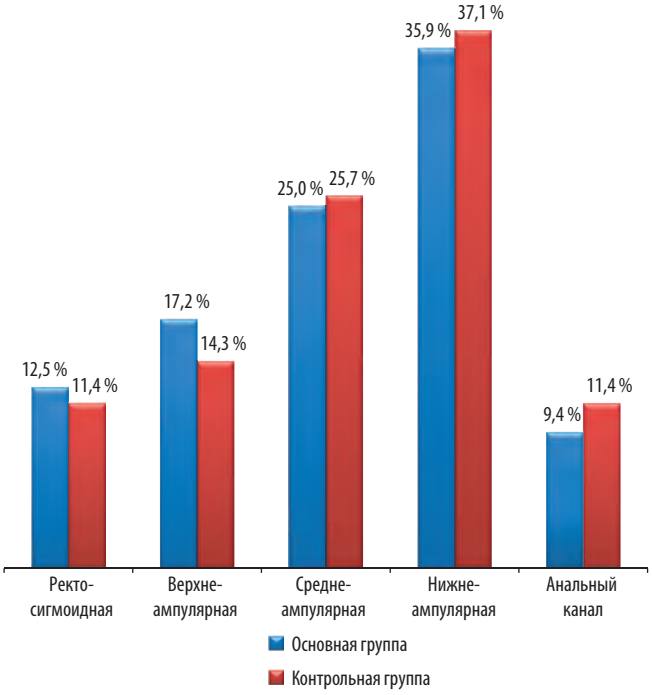

Рис. 1. *Локализация опухоли у больных РПК с инвазией в органы женской репродуктивной системы*

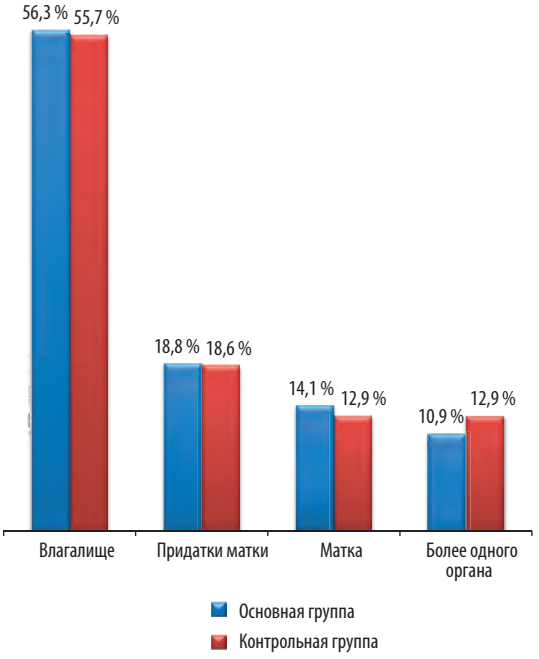

Рис. 2. *Распространение опухоли у больных РПК с инвазией в органы женской репродуктивной системы*

(23,1 %) больной; брюшно-анальная резекция прямой кишки – 24 (17,9 %). При высоком расположении опухоли, в 14 (10,4 %) случаях, осуществили переднюю резекцию прямой кишки.

С учетом распространения опухолевого процесса в органы репродуктивной системы одномоментно пациенткам выполняли комбинированные операции. В основной группе провели: резекцию влагалища – 36 (56,3 %) пациенткам, удаление придатков матки – 12 (18,8 %), надвлагалищную ампутацию матки без придатков – 9 (14,1 %), резекцию более одного органа – 7 (10,9 %). В контрольной группе всем 70 больным осуществляли экстирпацию матки с придатками.

Послеоперационные осложнения гнойно-воспалительного характера возникли у 12 (18,8 %) больных основной группы и у 12 (17,1 %) – контрольной. Летальность в основной группе наблюдалась у 2 (3,1 %) пациенток, в контрольной – у 3 (4,3 %).

Использование методов комбинированного хирургического лечения у больных РПК с инвазией в органы женской репродуктивной системы позволило сохранить во многих случаях их гормональный статус, что существенным образом отразилось на качестве жизни, которое определяли согласно опроснику MENQOL [6] (табл. 2, 3). При этом мы отдельно рассматривали данные пациенток, находящихся в репродуктивном возрасте и в состоянии менопаузы. В 1-й группе их число составило 27 (42,2 %) и 37 (57,8 %) соответственно, во 2-й – 29 (41,4 %) и 41 (58,6 %) соответственно.

Как следует из приведенных данных, у пациенток репродуктивного возраста, которым осуществляли хи-

Таблица 2. *Оценка качества жизни пациенток контрольной группы, n = 70*

Показатель	До лечения		После лечения		Через 1 год после лечения	
	менопауза, *n* = 41	репродуктивный возраст, *n* = 29	менопауза, *n* = 41	репродуктивный возраст, *n* = 29	менопауза, *n* = 41	репродуктивный возраст, *n* = 29
Вазомоторные симптомы	2,41 ± 0,3	1,41 ± 0,4	6,96 ± 2,5	7,80 ± 1,8	9,52 ± 2,7	10,52 ± 2,7
Психоэмоциональное состояние	4,52 ± 1,6	5,52 ± 1,7	23,23 ± 6,7	27,44 ± 6,3	28,34 ± 5,6	35,27 ± 7,3
Физическое состояние	7,47 ± 2,4	8,47 ± 2,2	17,85 ± 5,6	18,23 ± 5,2	24,57 ± 4,6	16,37 ± 5,5
Сексуальная сфера	2,62 ± 0,7	3,62 ± 1,1	8,24 ± 2,5	10,34 ± 3,6	9,25 ± 3,5	21,44 ± 7,1

Таблица 3. *Оценка качества жизни пациенток основной группы, n = 64*

Показатель	До лечения		После лечения		Через 1 год после лечения	
	менопауза, *n* = 37	репродуктивный возраст, *n* = 27	менопауза, *n* = 37	репродуктивный возраст, *n* = 27	менопауза, *n* = 37	репродуктивный возраст, *n* = 27
Вазомоторные симптомы	3,32 ± 0,7*	1,12 ± 0,5**	4,14 ± 1,2*	4,76 ± 2,3*	3,15 ± 0,51*	4,20 ± 1,5*
Психоэмоциональное состояние	4,71 ± 1,2**	5,43 ± 1,8*	5,93 ± 1,7*	7,80 ± 2,0**	5,20 ± 1,5*	9,02 ± 3,4**
Физическое состояние	8,16 ± 2,4*	9,62 ± 3,2*	9,87 ± 2,6**	9,31 ± 3,1*	11,23 ± 2,6*	6,42 ± 4,2**
Сексуальная сфера	2,51 ± 0,6*	3,24 ± 1,7*	3,75 ± 0,9*	3,85 ± 2,6*	3,51 ± 0,5**	5,21 ± 1,1*

** $p \leq 0,05$.*
*** $p \leq 0,01$ (достоверность различий относительно контрольной группы).*

рургическое лечение инвазивного РПК в стандартном объеме, включающем экстирпацию матки с придатками, наблюдали более выраженные нарушения по всем рассматриваемым параметрам в сравнении с больными в состоянии менопаузы (см. табл. 2). Наиболее страдали при этом психоэмоциональное состояние и сексуальная сфера, в то время как физическое состояние и вазомоторная симптоматика несколько стабилизировались через год после проведения хирургического лечения.

После проведения комбинированного органосохраняющего хирургического лечения органов репродуктивной системы рассмотренная симптоматика была выражена в меньшей степени и разброс показателей у пациенток репродуктивного возраста и в состоянии менопаузы был не таким значительным, что свидетельствует о более высоком качестве жизни данной категории больных (см. табл. 3).

Обсуждение

При прорастании РПК в органы гениталий объем операции заключается в экстирпации матки с придатками в целях достижения онкологического радикализма. Однако четкое обоснование выполнения столь калечащей операции в источниках литературы не встречается, также до сих пор отсутствуют рекомендации того, при каких ситуациях следует выполнять органосохраняющие вмешательства в отношении репродуктивной системы у женщин [5, 6, 8].

Проведенные исследования свидетельствуют об обоснованности широкого внедрения в онкологическую практику комбинированных одномоментных операций, позволяющих сохранять репродуктивные органы у женщин с инвазивным РПК, что особенно актуально для пациенток репродуктивного возраста. При этом противопоказаниями к проведению подобных операций являются острая кишечная непроходимость, генерализация опухолевого процесса с образованием асцита и лимфостаза, отдаленные метастазы, тяжелые сопутствующие заболевания.

Качество жизни по наиболее важным показателям было значительно выше у пациенток группы комбинированного органосохраняющего хирургического лечения, что проявилось снижением вазомоторных и психологических симптомов, а также сглаживанием нарушений в физической и сексуальной сферах.

ЛИТЕРАТУРА / REFERENCES

1. Бердов Б.А., Невольских А.А., Ерыгин Д.В., Титова Л.Н. Лечение местно-распространенного рака прямой кишки. Вопросы онкологии 2007;53(5):578–83. [Berdov B.A., Nevol'skikh A.A., Erygin D.V., Titova L.N. Treatment of the locally spread colon cancer. Voprosy onkologii = Oncology Issues 2007;53(5):578–83. (In Russ.)].
2. Тулина И.А., Царьков П.В., Комкова Н.Е. Оценка безопасности комбинированных вмешательств при местно-распространенном раке прямой кишки в зависимости от преимущественного направления опухолевого роста. Вестник хирургической гастроэнтерологии 2010;(1):11–22. [Tulina I.A., Tsar'kov P.V., Komkova N.E. Evaluation of the safety of combined interferences at the locally spread colon cancer depending on the preferred tumor direction. Vestnik khirurgicheskoy gastroenterologii = Herald of Surgical Gastroenterology 2010;(1):11–22. (In Russ.)].
3. Барсуков Ю.А. Комбинированное и комплексное лечение больных раком прямой кишки. Рекомендации к лечению. М., 2011. [Barsukov Yu.A. Combined and comprehensive treatment of patients with colon cancer. Treatment recommendations. Moscow, 2011. (In Russ.)].
4. Царьков П.В., Тулина И.А., Федоров Д.Н. и др. Отдаленные результаты хирургического лечения местно-распространенного рака прямой кишки с использованием экстрафасциального принципа выделения. Российский журнал гастроэнтерологии, гепатологии, колопроктологии 2010;20(4):75–82. [Tsar'kov P.V., Tulina I.A., Fedorov D.N. et al. Afterhistory of the surgical treatment of the locally spread colon cancer with use of the extrafascial apportionment principle. Rossiyskiy zhurnal gastroenterologii, gepatologii, koloproktologii = Russian Journal of Gastroenterology, Hepatology, Coloproctology 2010;20(4):75–82. (In Russ.)].
5. Хубезов Д.А., Пучков К.В., Колесникова Н.О. Эффективность МРТ в дооперационном стадировании рака прямой кишки. Колопрокто-

логия 2009;28(2):38–41. [Hubezov D.A., Puchkov K.V., Kolesnikova N.O. MRT efficiency in the pre-operation staging of the colon cancer. Koloproktologiya = Coloproctology 2009;28(2):38–41. (In Russ.)].
6. Caricato M., Borzomati D., Ausania F. et al. Prognostic factors after surgery for locally recurrent rectal cancer: an overview. Eur J Surg Oncol 2006;32(2):126–32.
7. Hilditch J.R., Lewis J., Peter A. et al. A menopause-specific quality of life questionnaire: development and psychometric properties. Maturitas 1996;24(3):161–75.
8. Chen S.L., Steele S.R., Eberhardt J. et al. Lymph node ratio as a quality and prognostic indicator in stage III colon cancer. Ann Surg 2011;253(1):82–7.

Метрономные режимы химиотерапии в онкологии

М.Ю. Федянин, И.А. Покатаев, С.А. Тюляндин

Отделение клинической фармакологии и химиотерапии ФГБУ «РОНЦ им. Н.Н. Блохина» Минздрава России; Россия, 115478, Москва, Каширское шоссе, 24

Контакты: *Михаил Юрьевич Федянин fedianintu@mail.ru*

Метрономная химиотерапия представляет собой регулярное на протяжении длительного периода времени назначение цитотоксических препаратов в дозах, значительно меньших максимально переносимых. В предклинических экспериментах данный метод лечения показывает многогранное действие на опухоль – антиангиогенное, иммуностимулирующее и прямое цитотоксическое. При этом наибольшее распространение в клинической практике этот подход получил при лечении больных метастатическим раком молочной железы. Учитывая высокую активность ангиогенеза в процессах прогрессирования рака толстой кишки, интересно изучить влияние метрономных режимов химиотерапии и при данной нозологии. В настоящем обзоре литературы не только рассматривается история развития метрономной химиотерапии, механизмы действия и спектр препаратов, обладающих противоопухолевым эффектом в метрономных режимах, но и проведен прицельный анализ клинических работ по применению метрономных схем химиотерапии у больных метастатическим раком толстой кишки.

Ключевые слова: *рак толстой кишки, метрономные режимы химиотерапии*

DOI: 10.17650/2220-3478-2016-6-1-27-35

Metronomic chemotherapy regimens in oncology

M.Yu. Fedyanin, I.A. Pokataev, S.A. Tyulyandin

Department of Clinical Pharmacology and Chemotherapy, N.N. Blokhin Russian Cancer Research Center at the Ministry of Health of Russia; 24 Kashirskoe Shosse, Moscow, 115478, Russia

Metronomic chemotherapy implies the regular use of cytotoxic agents in doses much smaller than the maximum tolerable doses for a long time. Preclinical experiments show that this treatment option has a many-sided (antiangiogenic, immunostimulating, and direct cytotoxic) effect on tumor. Moreover, this approach has gained the widest acceptance in treating patients with metastatic breast cancer in clinical practice. By taking into account the high activity of angiogenesis in colon cancer progression, it is interesting to study the impact of metronomic chemotherapy regimens for this nosological entity as well. This literature review considers not only the history of metronomic chemotherapy, the mechanisms of action, and a range of drugs having an antitumor effect in the metronomic regimens, but also analyzes clinical trials of metronomic chemotherapy regimens in patients with metastatic colon cancer.

Key words: *colon cancer, metronomic chemotherapy regimens*

Введение

Термин «метрономная химиотерапия» был впервые введен в 2000 г. D. Hanahan и соавт. в редакторской заметке по 2 предклиническим работам в журнале “Journal of Clinical Investigation” [1]. В обеих работах исследовалось регулярное ежедневное пероральное назначение химиотерапевтических препаратов на протяжении длительного периода времени в дозах, значительно меньших максимально переносимых [2, 3]. В основе противоопухолевого действия данного подхода рассматривалось прямое воздействие на эндотелий опухолевых сосудов. Еще в 1991 г. R.S. Kerbel в журнале “Bioessays” дал теоретическое обоснование антиангиогенному эффекту цитотоксической химиотерапии, в основе которого лежит прямое воздействие на эндотелий сосудов [4]. Автор предположил, что делящиеся эндотелиоциты во вновь образуемых сосудах опухоли так же должны быть чувствительны к химиотерапевтическим агентам, как и другие клетки организма, находящиеся в пролиферирующем состоянии. Однако встал вопрос: почему данный антиангиогенный эффект не реализуется при стандартных дозировках и режимах введения химиопрепаратов, в том числе и при раке почки, известном своей резистентностью к химиотерапии [5–7]? T. Browder и соавт. показали, что при терапии циклофосфаном в максимально переносимых дозах 1 раз в 2 нед происходит выраженный апоптоз эндотелиоцитов в трансплантированных мышам опухолях, но не в нормальных сосудах организма. При этом в течение 2-недельного перерыва происходило полное восстановление сосудистой опухолевой сети, т.е. антиангиогенный эффект был крайне непро-

должительным по времени [2]. Кроме того, известно, что при воздействии химиопрепаратами в максимально переносимых дозах этот кратковременный антиангиогенный эффект сменяется усилением ангиогенеза за счет стимулирования мобилизации из костного мозга эндотелиальных клеток-прогениторов, которые мигрируют в опухоль и стимулируют построение новых сосудов [8–10]. При уменьшении интервала времени между введениями циклофосфана, которое потребовало и снижения дозы препарата, развивался более выраженный апоптоз в опухолевых сосудах, приводящий к противоопухолевому эффекту. Данные явления были зарегистрированы и при опухолях, резистентных к стандартным режимам введения циклофосфана [2]. Именно из-за такого постоянного, регулярного воздействия на опухоль, подобного движениям метронома, D. Hanahan предложил термин «метрономная химиотерапия», который и прижился в онкологии (в отличие от первоначального предложенного J. Folkman термина «антиангиогенная химиотерапия»). При метрономных режимах терапии химиопрепараты оказывают не только антиангиогенное, но и иммуностимулирующее и прямое цитотоксическое действие на опухоль [11–16].

Механизм противоопухолевого действия метрономной химиотерапии

Механизм антиангиогенного действия метрономных режимов химиотерапии заключается в активации антиангиогенных и снижении экспрессии ангиогенных факторов. В частности, повышаются уровни TSP-1 и эндостатина [17, 18] и подавляется экспрессия HIF-1α, VEGF-A, PDGF-BB и FGF-2 [19–22]. Также метрономная химиотерапия оказывает прямое цитотоксическое действие на эндотелиоциты и приводит к подавлению образования эндотелиальных клеток-прогениторов в костном мозге [8, 23, 24]. При этом уровень циркулирующих в крови эндотелиоцитов или эндотелиальных клеток-прогениторов перед началом терапии и снижение их уровня в процессе лечения в ряде исследований коррелируют с эффективностью антиангиогенных препаратов и низких доз химиопрепаратов, что может являться предиктором положительного действия метрономной терапии [6, 25–31]. Таким образом, столь многогранное воздействие на процессы ангиогенеза дает основания для изучения применения метрономных режимов химиотерапии с антиангиогенными таргетными препаратами.

Второй механизм действия метрономных схем химиотерапии – стимулирование иммунной системы, а именно: повышение активности цитотоксичсеких Т-лимфоцитов через действие на их Т-регуляторное звено [32, 33]. Это является предпосылкой для теоретического обоснования применения метрономных режимов химиотерапии с новыми противоопухолевыми агентами – анти-PD1, анти-PDL1, анти-CTLA [34–37].

В качестве еще одного механизма воздействия метрономных режимов на опухоль рассматривается их прямое цитотоксическое действие. Это доказывается, с одной стороны, развитием резистентности опухолевых клеток к терапии метрономными схемами [38, 39], а с другой – неодинаковой чувствительностью опухолей различных локализаций к данному виду лечения. Так, применение циклофосфана и препарата UFT (тегафур + урацил) в метрономном режиме имеет выраженный ответ со стороны опухолей молочной железы, однако не «работает» при таких локализациях первичной опухоли, как аденокарцинома толстой кишки, меланома, рак яичников [40–43]. Кроме того, следует отметить, что метрономные режимы эффективны при опухолях, на которые не действуют таргетные препараты с прямым антиангиогенным эффектом [44, 45].

В некоторых исследованиях рассматривается теория о воздействии метрономных режимов химиотерапии на стволовые опухолевые клетки, что, вероятно, объясняет отсутствие объективного ответа, но дает возможность длительно контролировать заболевание [46–48]. В предклинических работах была показана более высокая чувствительность стволовых опухолевых клеток к метрономному режиму терапии, чем к схемам со стандартным введением препаратов [49–51]. Кроме этого, отмечалась тесная взаимосвязь стволовых опухолевых клеток с сосудистой сетью [52, 53], которая могла послужить причиной того, что антиангиогенное действие метрономных режимов химиотерапии разрушило нишу для стволовых клеток. Данные теоретические аспекты нашли подтверждение и в экспериментальных работах [49, 53, 54]. Например, переключение со стандартных режимов лечения на поддерживающую терапию метрономными дозами тех же препаратов на моделях рака поджелудочной железы и яичников было ассоциировано с уменьшением числа клеток, экспрессирующих такие стволовые маркеры, как CD133, CD44 и CD24 [54].

При воздействии химиопрепаратами в стандартных максимально переносимых дозах как у онкологических пациентов, так и у здоровых мышей повышаются уровни SDF-1 и G-CSF. Данные факторы способствуют выходу из костного мозга клеток с проангиогенной активностью, миграции их в опухоль и продолженному росту новообразования. Это также обусловливает процессы метастазирования заболевания [10, 50]. Низкие же дозы регулярно применяемых химиопрепаратов нивелируют данные эффекты [25, 46, 54]. Отсюда родилась идея о переключении терапии с максимально переносимых доз химиопрепаратов на метрономные режимы в процессе лечения онкологических больных. Так, при раке почки применение данной стратегии в отношении терапии сорафенибом,

капецитабином и гемцитабином привело к достижению большего числа объективных ответов со стороны опухоли по сравнению со стандартной терапией данными препаратами [51].

Описанный подход требует дальнейшего изучения, так как не все химиопрепараты в метрономных режимах оказывают антиангиогенное и противоопухолевое действие. При совместном культивировании в течение 144 ч эндотелиальных клеток человека с низкими дозами 5-фторурацила, метаболита оксалиплатина (L-OHP) и метаболита иринотекана (SN-38) только последний оказывал антипролиферативное действие. При этом в отношении опухолевых клеток рака толстой кишки оно было минимальным [55]. В то же время терапия низкими дозами капецитабина, метотрексата и темозоломида приводила к значимому снижению уровней VEGF и PDGF-BB в плазме крови пациентов [56, 57]. Однако изменения в концентрации антиангиогенных факторов в плазме крови пациентов не всегда коррелирует с эффективностью лечения [58]. В других исследованиях также подтверждено антиангиогенное действие метрономных режимов таксанов и темозоломида [59, 60]. Для некоторых препаратов подтверждается локальное антиангиогенное действие, но не выявляется их влияние на системные факторы ангиогенеза. Так, пероральная форма гемцитабина, назначаемого ежедневно, обладает антипролиферативным и антиангиогенным действием на опухоль, но не изменяет концентрацию в крови циркулирующих эндотелиальных клеток-предшественников [61].

На следующем этапе экспериментальных исследований было отмечено, что комбинации химиопрепаратов в малых дозах имеют более выраженный антиангиогенный и противоопухолевый эффект с препаратами с прямым антиангиогенным механизмом действия. Добавление сорафениба (мультитаргетного ингибитора тирозинкиназ и VEGFR) усиливает антиангиогенный эффект низких доз этопозида, темозоломида или паклитаксела в клеточных культурах [62]. Аналогично: добавление TNP-470 (антиангиогенного агента) к низким дозам доксифлуридина значимо тормозит рост карциносаркомы на животных моделях по сравнению с монотерапией данными агентами [63]. Комбинация пазопаниба и низких доз топотекана также приводит к противоопухолевому эффекту и выраженному уменьшению плотности микрососудистого русла при раке яичников [64–66].

Химиопрепараты, проявляющие антиангиогенную активность в метрономных режимах

Следует отметить, что не все опухоли чувствительны к метрономному воздействию химиопрепаратов. Так, при сравнении применения низких доз цисплатина и доцетаксела в режиме еженедельных введений с максимально переносимыми дозами у больных метастатическим раком легкого только терапия стандартными дозами препаратов приводила к значимому изменению в сыворотке крови уровней TSP-1 и VEGFR-1 [67]. Ниже описаны препараты с доказанной противоопухолевой активностью при применении их в метрономных режимах.

Циклофосфан – алкилирующий химиопрепарат, представитель оксазафосфориновой группы. Стал популярным в исследованиях метрономных режимов, так как доступна его пероральная форма применения в дозе 50 мг, активно используется в терапии больных метастатическим раком молочной железы [68, 69]. Препарат под действием цитохрома P450 образует в печени цитотоксические метаболиты [18]. В метрономных режимах применяется ежедневно по 50 мг. Циклофосфамид в метрономных дозах – наиболее изучаемый в предклинических работах химиопрепарат [2, 28].

Темозоломид – алкилирующий препарат II поколения, относящийся к классу имидазотетразинов, обладающий высокой биодоступностью и способностью проникать через гематоэнцефалический барьер [64, 70–73]. В метрономных режимах применяется обычно в дозе 75 мг/м^2, хотя дозировки варьируют по данным различных исследований [65, 74]. В предклинических работах темозоломид в метрономных режимах наиболее активен в отношении глиом и меланомы [66, 67, 75, 76].

Среди антиметаболитов в метрономных схемах применяется гемцитабин, представляющий собой гидрохлоридную соль пиримидинового ряда. У животных наиболее применима метрономная доза препарата 1 мг/кг/сут, для клинических исследований дозы варьируют, и не существует рекомендуемой метрономной дозировки [77, 78]. Гемцитабин активен в отношении аденокарцином молочной железы, поджелудочной железы, легкого, толстой кишки, яичников, а также сарком [78–80].

Фторурацил – препарат пиримидинового ряда, входящий в режимы химиотерапии опухолей желудочно-кишечного тракта [81, 82]. Применяется в метрономных режимах в виде непрерывных внутривенных инфузий обычно в дозе 200 мг/м^2/сут [83, 84]. В предклинических работах различные формы фторпиримидинов в метрономных дозах показывают свою активность в отношении аденокарцином молочной железы, толстой кишки, желудка, светлоклеточного рака почки, гепатоцеллюлярного рака. Также изучается действие пероральных форм фторпиримидинов (UFT, капецитабин, S1) в низких дозировках [85–88]. Например, капецитабин в метрономном режиме оказывает антиангиогенное действие в отношении опухолей толстой кишки, реализующееся через повышение экспрессии TSP-1 [87].

Химиопрепараты, влияющие на микротрубочки клетки, по особенностям механизма действия делят на 2 подгруппы – стабилизирующие (паклитаксел и доцетаксел) и полимеризирующие микротрубочки

(винкристин, винбластин, винорельбин). Для препаратов данной группы отмечена способность разрушать имеющиеся в опухоли сосуды (vascular disrupting agents). Этот антиангиогенный эффект максимально выражен при применении минимальных нецитотоксических доз [86, 92]. Эффект препаратов реализуется за счет нарушения полимеризации микротрубочек в эндотелиоцитах [93–95].

Ингибиторы топоизомеразы I – иринотекан и топотекан в метрономном режиме широко изучаются для лечения первичных опухолей толстой кишки и яичников соответственно.

Метрономная химиотерапия при раке толстой кишки

Процесс ангиогенеза – одна из основных мишеней для терапевтического воздействия при раке толстой кишки. Доказанную клинически значимую антиангиогенную активность при колоректальном раке демонстрируют такие таргетные препараты, как бевацизумаб, афлиберцепт, рамуцирумаб и регорафениб [96–99]. Альтернативу антиангиогенному воздействию составляют метрономные режимы химиотерапии. Основываясь на результатах предклинических экспериментов по применению иринотекана [100], группа итальянских авторов в 2008 г. представила результаты исследования клинической эффективности классической метрономной химиотерапии у больных диссеминированным раком толстой кишки, рефрактерным к химиотерапии. Были изучены фармакокинетические и фармакодинамические показатели у пациентов, прошедших лечение иринотеканом (непрерывная инфузия) в 3 различных дозовых режимах: 1,4 мг/м^2/сут (n = 7); 2,8 мг/м^2/сут (n = 5) и 4,2 мг/м^2/сут (n = 8). Медиана наблюдения составила 20 мес, медиана времени до прогрессирования (ВДП) – 2,07 мес, медиана продолжительности жизни – 8,4 мес. Лишь у 4 пациентов сохранялась стабилизация заболевания после 2 мес терапии. Авторы не выявили значимой токсичности в зависимости от выбранной концентрации иринотекана. Для сравнения: при терапии комбинацией бевацизумаба с лейковорином и 5-фторурацилом у рефрактерных к лечению пациентов с диссеминированным раком толстой кишки медиана ВДП составляет 3,5 мес, медиана продолжительности жизни – 9 мес, а частота объективного эффекта – 4 %, в 47 % случаев отмечаются осложнения III–IV степеней тяжести [101]. И хотя эффективность метрономной терапии иринотеканом была минимальна, полученные фармакодинамические данные представляют немалый интерес. Так, повышение уровня TSP-1 и снижение уровня VEGF в сыворотке крови наблюдали в группах с низкими концентрациями препарата (1,4 и 2,8 мг/м^2/сут). В группе концентрации 4,2 мг/м^2/сут уровень TSP-1, первоначально повышавшийся, замедлялся и к 28-м суткам терапии возвращался к исходным значениям. Также при данной концентрации препарата отмечен рост уровня VEGF в сыворотке крови [102].

Дозировку циклофосфана для метрономного режима введения определяли исходя из наличия доступной на рынке формы выпуска препарата – 50 мг в 1 таблетке (Endoxan). Тем не менее в дальнейшем она подтвердила свою антиангиогенную активность.

Первые результаты метрономной терапии циклофосфаном больных раком толстой кишки были опубликованы в 2006 г. Действие комбинации препаратов циклофосфан (50 мг/сут перорально ежедневно), винбластин (3 мг/м^2 внутривенно (в/в) 1 раз в неделю) и ингибитор COX-2 рофекоксиб (25 мг/сут перорально ежедневно) изучено у больных с различными солидными опухолями, среди которых у 13 был диагностирован рак толстой кишки. Контроль заболевания был достигнут только у 2 пациентов, при этом у 1 отмечался объективный эффект. Нейтропения III–IV степеней тяжести развилась у 25 % больных [103].

В другом аналогичном исследовании действие комбинации препаратов циклофосфан (500 мг/м^2 в/в в 1-й день, затем по 50 мг/сут перорально), ингибитор COX-2 целекоксиб (200 мг перорально 2 раза в сутки) фторпиримидин UFT (200 мг перорально 2 раза в сутки) было оценено у 38 больных рефрактерными к терапии опухолями желудочно-кишечного тракта (79 % – аденокарцинома толстой кишки). Ни у одного пациента не было получено объективного ответа, также не наблюдали побочных явлений II–IV степеней тяжести. Двухмесячная выживаемость без прогрессирования составила 44,7 %, медиана ВДП – 2,5 мес, медиана продолжительности жизни – 7,1 мес. То есть данный подход был эффективен лишь у небольшой доли больных. Удалось выявить, что у пациентов со стабилизацией процесса уровень TSP-1 в плазме крови статистически значимо повышался по сравнению с теми, у кого было зарегистрировано раннее прогрессирование. Одновременно снижалась экспрессия маркера стволовых клеток CD133 в периферических мононуклеарах. В то же время значимых различий в динамике VEGF-A и vVE-C среди больных в зависимости от ответа на метрономную терапию отмечено не было [104].

В исследовании N. Penel и соавт. оценили эффективность монотерапии циклофосфаном (50 мг перорально 2 раза в сутки ежедневно) или мегестрола ацетатом (160 мг/сут перорально ежедневно) у 88 пациентов с рефрактерными к стандартному лечению опухолями. Из всех больных, включенных в исследование, у 25 % диагностирован рак толстой кишки. В группе циклофосфана в 20 % случаев после 2 мес экспериментальной терапии не было отмечено прогрессирования болезни против 9 % в группе мегестрола ацетата. Однако прогрессирование в течение 2 мес было зарегистрировано у всех пациентов с аденокарциномой толстой кишки. Токсичность III степени

Результаты исследований метрономных режимов терапии у больных с метастатическим раком толстой кишки

Исследование	Режим	Число пациентов, *n*	Средний возраст, лет (min–max)	Линия химиотерапии	Объективный эффект	ВДП	Общая выживаемость
I.U. Carreca и соавт., 2010 [109]	Иринотекан 180 мг/м^2 + бевацизумаб 7,5 мг/кг + капецитабин 1000 мг 2 раза в сутки	42	77 (73–91)	1	37,1 %	12,3 мес	22 мес
R.K. Kelley и соавт., 2009 [110]	Циклофосфан 50 мг + иматиниб 400 мг 2 раза в сутки + бевацизумаб 5 мг/кг	19	57 (33–74)	≥ 3	0	15,8 % (ВДП 6 мес)	–
F. Marmorino и соавт., 2013 [106]	Циклофосфан 50 мг + капецитабин 800 мг 2 раза в сутки	26	71	≥ 3	–	2,1 мес	6 мес
V. Moiseyenko и соавт., [111]	Иринотекан 2,8 мг/м^2/сут (непрерывная инфузия)	20	57,5 (32–73)	≥ 2	0	3,5 мес	–
G. Allegrini и соавт., 2008 [102]	Иринотекан 1,4–4,2 мг/м^2/сут (непрерывная инфузия)	20	71 (51–79)	≥ 3	0	2,07 мес	8,4 мес
I.U. Carreca и соавт., 2011 [112]	Оксалиплатин 65 мг/м^2 + бевацизумаб 7,5 мг/кг + капецитабин 1000 мг 2 раза в сутки в 1–14-й lyb	75	76 (70–82)	1	50,1 %	12,3 мес	23,5 мес
V. Chubenko и соавт., 2010 [113]	Иринотекан 2,8 мг/м^2/сут (непрерывная инфузия)	25	61 (45–73)	≥ 2	0	2,9 мес	–
	Циклофосфан 50 мг 1 раз в сутки + метотрексат 10 мг / нед перорально	22			0	2,2 мес	–

в группе циклофосфана отмечена у 4 % пациентов [105].

В другой работе провели проспективную оценку эффективности комбинации циклофосфана (50 мг перорально 1 раз в сутки) и капецитабина (800 мг перорально 2 раза в сутки) у больных рефрактерным раком толстой кишки в рамках исследования II фазы. Авторы включили 23 пациентов. Результаты терапии были, как и в предыдущих работах, удручающими: медиана ВДП составила 2,1 мес, медиана продолжительности жизни – 6 мес [106].

Данные исследований метрономных режимов, проведенных на популяции больных с аденокарциномой толстой кишки, представлены в таблице.

Обсуждение

Суммируя результаты проведенных исследований, мы пришли к выводу, что, несмотря на лабораторное подтверждение значимого антиангиогенного эффекта метрономной терапии, она имеет низкую клиническую эффективность у больных с рефрактерным раком толстой кишки. Однако в каждой работе приводятся данные о пациентах с длительной стабилизацией на терапии с включением пероральной формы циклофосфана, что, возможно, связано с молекулярным подтипом опухоли. Так, в эксперименте на ксенографтных моделях рака толстой кишки эффект от метрономного воздействия циклофосфаном наблюдался в отношении опухолей с мутацией в гене *KRAS* [71].

Для улучшения результатов метрономной терапии начали исследовать еще один подход, заключающийся в комбинации метрономной химиотерапии и таргетных агентов с антиангиогенной активностью. Также регистрируется «сдвиг» в популяции больных: от пациентов, рефрактерных к лечению, к пациентам с отсутствием прогрессирования роста опухоли после 18–24 нед 1-й линии химиотерапии. Доказательством этого послужили результаты исследования CAIRO3 ($n = 558$), в котором оценивали эффективность поддерживающей терапии комбинацией капецитабина в метрономном режиме (625 мг/м^2 2 раза в сутки перорально ежедневно) и бевацизумаба (7,5 мг/кг в/в капельно 1 раз в 3 нед) по сравнению с ее отсутствием у пациентов со стабилизацией или объективным эффектом после окончания 6 курсов химиотерапии 1-й линии по схеме: XELOX + бевацизумаб. При прогрессировании паци-

ентам проводили реиндукцию режима XELOX. Отмечена более высокая выживаемость без прогрессирования и общая выживаемость в группе больных с поддерживающей терапией [107]. В настоящее время инициировано исследование MOMA по сравнению эффективности поддерживающей монотерапии бевацизумабом и комбинации бевацизумаба, капецитабина (500 мг 3 раза в сутки перорально) и циклофосфана (50 мг 1 раз в сутки перорально) у пациентов со стабилизацией процесса или объективным эффектом после окончания 4-месячного курса химиотерапии 1-й линии по схеме: FOLFOXIRI + бевацизумаб [108].

Заключение

Можно сделать вывод, что метрономная химиотерапия в предклинических экспериментах оказывает многогранное действие на опухоль, в том числе и на аденокарциному толстой кишки. Тем не менее в клинических исследованиях на группе пациентов с рефрактерными опухолями результаты метрономной терапии оказались противоречивыми: лишь у небольшого числа больных зарегистрирована длительная стабилизация процесса. Следовательно, можно говорить о возможном отборе пациентов для данной терапии и поиске предиктивных маркеров [114]. Другой опцией применения метрономной терапии у больных раком толстой кишки, не изученной до недавнего времени, является сочетание метрономного подхода с одномоментным воздействием таргетными препаратами с прямым антиангиогенным механизмом. Третьей опцией применения метрономных режимов у больных диссеминированным раком толстой кишки является изменение популяции больных в сторону пациентов с чувствительными к лечению опухолями – в качестве поддерживающей малотоксичной терапии при достижении эффекта на стандартных схемах.

ЛИТЕРАТУРА / REFERENCES

1. Hanahan D., Bergers G., Bergsland E. Less is more, regularly: metronomic dosing of cytotoxic drugs can target tumor angiogenesis in mice. J Clin Invest 2000;105(8):1045–7.
2. Browder T., Butterfield C.E., Kräling B.M. et al. Antiangiogenic scheduling of chemotherapy improves efficacy against experimental drug-resistant cancer. Cancer Res 2000;60(7):1878–86.
3. Klement G., Baruchel S., Rak J. et al. Continuous low-dose therapy with vinblastine and VEGF receptor-2 antibody induces sustained tumor regression without overt toxicity. J Clin Invest 2000;105(8):R15–24.
4. Kerbel R.S. Inhibition of tumor angiogenesis as a strategy to circumvent acquired resistance to anti-cancer therapeutic agents. Bioessays 1991;13(1):31–6.
5. Тихановская Н.М., Владимирова Л.Ю., Попова И.Л. Опыт применения препарата сорафениб в лечении генерализованных форм рака печени. Злокачественные опухоли 2013;2(6):155. [Tikhanovskaya N.M., Vladimirova L.Yu., Popova I.L. Experience of the application of sorafenib substance in the treatment of generalized forms of the hepatic cancer. Zlokachestvennye opukholi = Malignant Tumors 2013;2(6):155. (In Russ.)].
6. Каприн А.Д., Иванов С.А., Клименко А.А., Добровольская Н.Ю. Пример применения ингибитора тирозинкиназ в качестве таргетной терапии при светлоклеточном варианте рака почки. Злокачественные опухоли 2015;1(12):49–52. [Kaprin A.D., Ivanov S.A., Klimenko A.A., Dobrovol'skaya N.Yu. Example of the application of tyrosine kinase inhibitor as target therapy for the renal cell carcinoma. Zlokachestvennye opukholi = Malignant Tumors 2015;1(12):49–52. (In Russ.)].
7. Клименко А.А., Иванов С.А., Добровольская Н.Ю. Длительное применение бевацизумаба с интерфероном-альфа в качестве первой линии таргетной терапии распространенного рака почки. Злокачественные опухоли 2014;2(9): 37–42. [Klimenko A.A., Ivanov S.A., Dobrovol'skaya N.Yu. Long-term bevatsizumab and interferon alpha application as the first line of the target therapy of the advanced kidney cancer. Zlokachestvennye opukholi = Malignant Tumors 2014;2(9):37–42. (In Russ.)].
8. Bertolini F., Paul S., Mancuso P. et al. Maximum tolerable dose and low-dose metronomic chemotherapy have opposite effects on the mobilization and viability of circulating endothelial progenitor cells. Cancer Res 2003;63(15):4342–6.
9. Shaked Y., Ciarrocchi A., Franco M. et al. Therapy-induced acute recruitment of circulating endothelial progenitor cells to tumors. Science 2006;313(5794):1785–7.
10. Shaked Y., Henke E., Roodhart J.M. et al. Rapid chemotherapy-induced surge in endothelial progenitor cells: implications for antiangiogenic drugs as chemosensitizing agents. Cancer Cell 2008;14(3):263–73.
11. Mitchell M.S. Relapse in the central nervous system in melanoma patients successfully treated with biomodulators. J Clin Oncol 1989;7(11):1701–9.
12. Mokyr M.B., Dray S. Some advantages of curing mice bearing a large subcutaneous MOPC-315 tumor with a low dose rather than a high dose of cyclophosphamide. Cancer Res 1983;43(7):3112–9.
13. Berd D., Maguire H.C. Jr, Mastrangelo M.J. Potentiation of human cell-mediated and humoral immunity by low-dose cyclophosphamide. Cancer Res 1984;44(11):5439–43.
14. Berd D., Mastrangelo M.J. Effect of low dose cyclophosphamide on the immune system of cancer patients: reduction of T-suppressor function without depletion of the $CD8^+$ subset. Cancer Res 1987;47(12):3317–21.
15. Wersäll P., Mellstedt H. Increased LAK and T cell activation in responding renal cell carcinoma patients after low dose cyclophosphamide, IL-2 and alpha-IFN. Med Oncol 1995;12(2):69–77.
16. Pasquier E., Kavallaris M., André N. Metronomic chemotherapy: new rationale for new directions. Nat Rev Clin Oncol 2010;7(8):455–65.
17. Bocci G., Francia G., Man S. et al. Thrombospondin 1, a mediator of the antiangiogenic effects of low-dose metronomic chemotherapy. Proc Natl Acad Sci U S A 2003;100(22):12917–22.
18. Hamano Y., Sugimoto H., Soubasakos M.A. et al. Thrombospondin-1 associated with tumor microenvironment contributes to low-dose cyclophosphamide-mediated endothelial cell apoptosis and tumor growth suppression. Cancer Res 2004;64(5):1570–4.
19. Rapisarda A., Zalek J., Hollingshead M. et al. Schedule-dependent inhibition of hypoxia-inducible factor-1alpha protein accumulation, angiogenesis, and tumor growth by topotecan in U251-HRE glioblastoma xenografts. Cancer Res 2004;64(19):6845–8.
20. Rapisarda A., Uranchimeg B., Sordet O. et al. Topoisomerase I-mediated inhibition of hypoxia-inducible factor 1: mechanism and therapeutic implications. Cancer Res 2004;64(4):1475–82.
21. Rapisarda A., Hollingshead M., Uranchimeg B. et al. Increased antitumor activity

of bevacizumab in combination with hypoxia inducible factor-1 inhibition. Mol Cancer Ther 2009;8(7):1867–77.
22. Lee K., Qian D.Z., Rey S. et al. Anthracycline chemotherapy inhibits HIF-1 transcriptional activity and tumor-induced mobilization of circulating angiogenic cells. Proc Natl Acad Sci U S A 2009;106(7):2353–8.
23. Man S., Bocci G., Francia G. et al. Antitumor and anti-angiogenic effects in mice of low-dose (metronomic) cyclophosphamide administered continuously through the drinking water. Cancer Res 2002;62(10):2731–5.
24. Shaked Y., Cervi D., Neuman M. et al. The splenic microenvironment is a source of angiogenesis/inflammatory mediators accelerating the extramedullary expansion of murine erythroleukemic cells. Blood 2005;105(11):4500–7.
25. Shaked Y., Emmengger U., Man S. et al. Optimal biologic dose of metronomic chemotherapy regimens is associated with maximum antiangiogenic activity. Blood 2005;106(9):3058–61.
26. Shaked Y., Bertolini F., Man S. et al. Genetic heterogeneity of the vasculogenic phenotype parallels angiogenesis: implications for cellular surrogate marker analysis of antiangiogenesis. Cancer Cell 2005;7(1):101–11.
27. Farace F., Massard C., Borghi E. et al. Vascular disrupting therapy-induced mobilization of circulating endothelial progenitor cells. Ann Oncol 2007;18(8):1421–2.
28. Daenen L.G., Shaked Y., Man S. et al. Low-dose metronomic cyclophosphamide combined with vascular disrupting therapy induces potent antitumor activity in preclinical human tumor xenograft models. Mol Cancer Ther 2009;8(10):2872–81.
29. Mancuso P., Colleoni M., Calleri A. et al. Circulating endothelial-cell kinetics and viability predict survival in breast cancer patients receiving metronomic chemotherapy. Blood 2006;108(2):452–9.
30. Noberasco C., Spitaleri G., Mancuso P. et al. Safety, tolerability and biological effects of long-term metronomic administration of non-cytotoxic anti-angiogenic agents. Oncology 2009;77(6):358–65.
31. Shao Y.Y., Lin Z.Z., Chen T.J. et al. High circulating endothelial progenitor levels associated with poor survival of advanced hepatocellular carcinoma patients receiving sorafenib combined with metronomic chemotherapy. Oncology 2011;81(2):98–103.
32. Ghiringhelli F., Larmonier N., Schmitt E. et al. $CD4^+CD25^+$ regulatory T cells suppress tumor immunity but are sensitive to cyclophosphamide which allows immunotherapy of established tumors to be curative. Eur J Immunol 2004;34(2):336–44.
33. Ghiringhelli F., Menard C., Puig P.E. et al. Metronomic cyclophosphamide regimen selectively depletes $CD4^+CD25^+$ regulatory T cells and restores T and NK effector functions in end stage cancer patients. Cancer Immunol Immunother 2007;56(5):641–8.
34. Rozados V.R., Mainetti L.E., Rico M.J. et al. The immune response and the therapeutic effect of metronomic chemotherapy with cyclophosphamide. Oncol Res 2010; 18(11–12):601–5.
35. Doloff J.C., Waxman D.J. VEGF receptor inhibitors block the ability of metronomically dosed cyclophosphamide to activate innate immunity-induced tumor regression. Cancer Res 2012;72(5):1103–15.
36. Новик А.В., Комаров Ю.И., Проценко С.А. и др. Применение ипилимумаба у больных диссеминированной меланомой кожи. Злокачественные опухоли 2014;3(10):60–3. [Novik A.V., Komarov Yu.I., Protsenko S.A. et al. Ipilimubab application at patients with disseminated skin melanoma. Zlokachestvennye opukholi = Malignant Tumors 2014;3(10):60–3. (In Russ.)].
37. Кадагидзе З.Г., Черткова А.И., Заботина Т.Н. и др. Новые возможности регуляции противоопухолевого иммунного ответа. Злокачественные опухоли 2015;1(12):24–30. [Kadagidze Z.G., Chertkova A.I., Zabotina T.N. et al. New opportunities of the antitumoral immune response. Zlokachestvennye opukholi = Malignant Tumors 2015;1(12):24–30. (In Russ.)].
38. Cruz-Muñoz W., Di Desidero T., Man S. et al. Analysis of acquired resistance to metronomic oral topotecan chemotherapy plus pazopanib after prolonged preclinical potent responsiveness in advanced ovarian cancer. Angiogenesis 2014;17(3):661–73.
39. Hashimoto K., Man S., Xu P. et al. Potent preclinical impact of metronomic low-dose oral topotecan combined with the antiangiogenic drug pazopanib for the treatment of ovarian cancer. Mol Cancer Ther 2010;9(4):996–1006.
40. Munoz R., Man S., Shaked Y. et al. Highly efficacious nontoxic preclinical treatment for advanced metastatic breast cancer using combination oral UFT-cyclophosphamide metronomic chemotherapy. Cancer Res 2006;66(7):3386–91.
41. Francia G., Cruz-Munoz W., Man S. et al. Mouse models of advanced spontaneous metastasis for experimental therapeutics. Nat Rev Cancer 2011;11(2):135–41.
42. Cruz-Munoz W., Man S., Xu P., Kerbel R.S. Development of a preclinical model of spontaneous human melanoma central nervous system metastasis. Cancer Res 2008;68(12): 4500–5.
43. Hackl C., Man S., Francia G. et al. Metronomic oral topotecan prolongs survival and reduces liver metastasis in improved preclinical orthotopic and adjuvant therapy colon cancer models. Gut 2013;62(2):259–71.
44. Hurwitz H., Fehrenbacher L., Novotny W. et al. Bevacizumab plus irinotecan, fluorouracil, and leucovorin for metastatic colorectal cancer. N Engl J Med 2004;350(23):2335–42.
45. Guerin E., Man S., Xu P., Kerbel R.S. A model of postsurgical advanced metastatic breast cancer more accurately replicates the clinical efficacy of antiangiogenic drugs. Cancer Res 2013;73(9):2743–8.
46. Pietras K., Hanahan D. A multitargeted, metronomic, and maximum-tolerated dose "chemo-switch" regimen is antiangiogenic, producing objective responses and survival benefit in a mouse model of cancer. J Clin Oncol 2005;23(5):939–52.
47. Folkins C., Man S., Xu P. et al. Anticancer therapies combining antiangiogenic and tumor cell cytotoxic effects reduce the tumor stem-like cell fraction in glioma xenograft tumors. Cancer Res 2007;67(8):3560–4.
48. Martin-Padura I., Marighetti P., Agliano A. et al. Residual dormant cancer stem-cell foci are responsible for tumor relapse after antiangiogenic metronomic therapy in hepatocellular carcinoma xenografts. Lab Invest 2012;92(7):952–66.
49. Beck B., Driessens G., Goossens S. et al. A vascular niche and a VEGF-Nrp1 loop regulate the initiation and stemness of skin tumours. Nature 2011;478(7369):399–403.
50. Shaked Y., Tang T., Woloszynek J. et al. Contribution of granulocyte colony-stimulating factor to the acute mobilization of endothelial precursor cells by vascular disrupting agents. Cancer Res 2009;69(19):7524–8.
51. Bellmunt J., Trigo J.M., Calvo E. et al. Activity of a multitargeted chemo-switch regimen (sorafenib, gemcitabine, and metronomic capecitabine) in metastatic renal-cell carcinoma: a phase 2 study (SOGUG-02-06). Lancet Oncol 2010;11(4):350–7.
52. Calabrese C., Poppleton H., Kocak M. et al. A perivascular niche for brain tumor stem cells. Cancer Cell 2007;11(1):69–82.
53. Benayoun L., Gingis-Velitski S., Voloshin T. et al. Tumor-initiating cells of various tumor types exhibit differential angiogenic properties and react differently to antiangiogenic drugs. Stem Cells 2012;30(9):1831–41.
54. Vives M., Ginesta M.M., Gracova K. et al. Metronomic chemotherapy following the maximum tolerated dose is an effective anti-tumor therapy affecting angiogenesis, tumor differentiation and cancer stem cells. Int J Cancer 2013;133(10):2464–72.
55. Fontana A., Galli L., Fioravanti A. et al. Clinical and pharmacodynamic evaluation of metronomic cyclophosphamide, celecoxib, and dexamethasone in advanced hormone-refractory prostate cancer. Clin Cancer Res 2009;15(15):4954–62.
56. Loven D., Be'ery E., Yerushalmi R. et al. Daily low-dose/continuous capecitabine combined with neo-adjuvant irradiation reduces VEGF and PDGF-BB levels in rectal carcinoma patients. Acta Oncol 2008;47(1):104–9.
57. Colleoni M., Orlando L., Sanna G. et al. Metronomic low-dose oral cyclophosphamide and methotrexate plus or minus thalidomide in metastatic breast cancer: antitumor activity and biological effects. Ann Oncol 2006;17(2):232–8.
58. Lansiaux A., Salingue S., Dewitte A. et al. Circulating thrombospondin 1 level as a surro-

gate marker in patients receiving cyclophosphamide-based metronomic chemotherapy. Invest New Drugs 2012;30(1):403–4.
59. Kamat A.A., Kim T.J., Landen C.N. Jr et al. Metronomic chemotherapy enhances the efficacy of antivascular therapy in ovarian cancer. Cancer Res 2007;67(1):281–8.
60. Kim J.T., Kim J.S., Ko K.W. et al. Metronomic treatment of temozolomide inhibits tumor cell growth through reduction of angiogenesis and augmentation of apoptosis in orthotopic models of gliomas. Oncol Rep 2006;16(1):33–9.
61. Francia G., Shaked Y., Hashimoto K. et al. Low-dose metronomic oral dosing of a prodrug of gemcitabine (LY2334737) causes antitumor effects in the absence of inhibition of systemic vasculogenesis. Mol Cancer Ther 2012;11(3):680–9.
62. Murray A., Little S.J., Stanley P. et al. Sorafenib enhances the in vitro anti-endothelial effects of low dose (metronomic) chemotherapy. Oncol Rep 2010;24(4):1049–58.
63. Naganuma Y., Choijamts B., Shirota K. et al. Metronomic doxifl uridine chemotherapy combined with the anti-angiogenic agent TNP-470 inhibits the growth of human uterine carcinosarcoma xenografts. Cancer Sci 2011;102(8):1545–52.
64. Kumar S., Mokhtari R.B., Sheikh R. et al. Metronomic oral topotecan with pazopanib is an active antiangiogenic regimen in mouse models of aggressive pediatric solid tumor. Clin Cancer Res 2011;17(17):5656–67.
65. Merritt W.M., Nick A.M., Carroll A.R. et al. Bridging the gap between cytotoxic and biologic therapy with metronomic topotecan and pazopanib in ovarian cancer. Mol Cancer Ther 2010;9(4):985–95.
66. Hashimoto K., Man S., Xu P. et al. Potent preclinical impact of metronomic low-dose oral topotecan combined with the antiangiogenic drug pazopanib for the treatment of ovarian cancer. Mol Cancer Ther 2010;9(4):996–1006.
67. Tas F., Duranyildiz D., Soydinc H.O. et al. Effect of maximum-tolerated doses and low-dose metronomic chemotherapy on serum vascular endothelial growth factor and thrombospondin-1 levels in patients with advanced nonsmall cell lung cancer. Cancer Chemother Pharmacol 2008;61(5):721–5.
68. Колядина И.В., Поддубная И.В., Франк Г.А. и др. Гетерогенность рака молочной железы I стадии: биологическое и прогностическое значение. Злокачественные опухоли 2015;1(12): 31–41. [Kolyadina I.V., Poddubnaya I.V., Frank G.A. et al. Heterogeneity of the I stage of the mammary gland cancer: biologic and prognostic value. Zlokachestvennye opukholi = Malignant Tumors 2015;1(12): 31–41. (In Russ.)].
69. Муфазалов Ф.Ф., Шарипова Н.С. Тройной негативный рак молочной железы: современное состояние проблемы и не совсем обычный случай лечения. Злокачественные опухоли 2014;1(8):19–31. [Mufazalov F.F., Sharipova N.S. Triple negative mammary gland cancer: modern status of the problem and weird treatment case study. Zlokachestvennye opukholi = Malignant Tumors 2014;1(8):19–31. (In Russ.)].
70. Дементьева Н.А. Васкулоэндотелиальный фактор роста (VEGF) и новообразования сосудистого генеза у детей. Злокачественные опухоли 2013;2(6):181–2. [Dement'eva N.A. Vasculo-endothelium growth factor (VEGF) and vascular genesis neoplasia at children. Zlokachestvennye opukholi = Malignant Tumors 2013;2(6): 181–2. (In Russ.)].
71. Shahrzad S., Shirasawa S., Sasazuki T. et al. Low-dose metronomic cyclophosphamide treatment mediates ischemia-dependent K-ras mutation in colorectal carcinoma xenografts. Oncogene 2008;27:3729–38.
72. Nagasubramanian R., Dolan M.E. Temozolomide: realizing the promise and potential. Curr Opin Oncol 2003;15(6):412–8.
73. Vera K., Djafari L., Faivre S. et al. Dose-dense regimen of temozolomide given every other week in patients with primary central nervous system tumors. Ann Oncol 2004;15(1):161–71.
74. Payne M.J., Pratap S.E., Middleton M.R. Temozolomide in the treatment of solid tumours: current results and rationale for dosing/scheduling. Crit Rev Oncol Hematol 2005;53(3):241–52.
75. Pan Q., Yang X.J., Wang H.M. et al. Chemoresistance to temozolomide in human glioma cell line U251 is associated with increased activity of O6-methylguanine-DNA methyltransferase and can be overcome by metronomic temozolomide regimen. Cell Biochem Biophys 2012;62(1):185–91.
76. Zhou Q., Guo P., Wang X. et al. Preclinical pharmacokinetic and pharmacodynamic evaluation of metronomic and conventional temozolomide dosing regimens. J Pharmacol Exp Ther 2007;321(1):265–75.
77. Banissi C., Ghiringhelli F., Chen L., Carpentier A.F. Treg depletion with a low-dose metronomic temozolomide regimen in a rat glioma model. Cancer Immunol Immunother 2009;58(10):1627–34.
78. Ma L., Francia G., Viloria-Petit A. et al. In vitro procoagulant activity induced in endothelial cells by chemotherapy and antiangiogenic drug combinations: modulation by lower-dose chemotherapy. Cancer Res 2005;65(12):5365–73.
79. Boven E., Schipper H., Erkelens C.A. et al. The influence of the schedule and the dose of gemcitabine on the anti-tumour efficacy in experimental human cancer. Br J Cancer 1993;68(1):52–6.
80. Jia L., Zhang M.H., Yuan S.Z., Huang W.G. Antiangiogenic therapy for human pancreatic carcinoma xenografts in nude mice. World J Gastroenterol 2005;11(3):447–50.
81. Pratt S.E., Durland-Busbice S., Shepard R.L. et al. Efficacy of low-dose oral metronomic dosing of the prodrug of gemcitabine, LY2334737, in human tumor xenografts. Mol Cancer Ther 2013;12(4):481–90.
82. Копп М.В., Королева И.А. Адъювантная и неоадъювантная терапия опухолей желудочно-кишечного тракта. Злокачественные опухоли 2013;2(6):33–42. [Kopp M.V., Koroleva I.A. Adjuvant and non-adjuvant therapy of gastro-intestinal tract tumors. Zlokachestvennye opukholi = Malignant Tumors 2013;2(6):33–42. (In Russ.)].
83. Гарин А.М. Значимый прогресс в решении проблемы рака толстой кишки. Злокачественные опухоли 2012;2(2):46–8. [Garin A.M. Significant progress in the solution of the colon cancer problem. Zlokachestvennye opukholi = Malignant Tumors 2012;2(2):46–8. (In Russ.)].
84. Drevs J., Fakler J., Eisele S. et al. Antiangiogenic potency of various chemotherapeutic drugs for metronomic chemotherapy. Anticancer Res 2004;24(3a):1759–63.
85. Lamont E.B., Schilsky R.L. The oral fluoropyrimidines in cancer chemotherapy. Clin Cancer Res 1999;5(9):2289–96.
86. Tang T.C., Man S., Xu P. et al. Development of a resistance-like phenotype to sorafenib by human hepatocellular carcinoma cells is reversible and can be delayed by metronomic UFT chemotherapy. Neoplasia 2010;12(11):928–40.
87. Zhang Q., Kang X., Yang B. et al. Antiangiogenic effect of capecitabine combined with ginsenoside Rg3 on breast cancer in mice. Cancer Biother Radiopharm 2008;23(5): 647–53.
88. Ooyama A., Oka T., Zhao H.Y. et al. Antiangiogenic effect of 5-Fluorouracil-based drugs against human colon cancer xenografts. Cancer Lett 2008;267(1):26–36.
89. Iwamoto H., Torimura T., Nakamura T. et al. Metronomic S-1 chemotherapy and vandetanib: an efficacious and nontoxic treatment for hepatocellular carcinoma. Neoplasia 2011;13(3):187–97.
90. Belotti D., Vergani V., Drudis T. et al. The microtubule-affecting drug paclitaxel has antiangiogenic activity. Clin Cancer Res 1996;2(11):1843–9.
91. Vacca A., Iurlaro M., Ribatti D. et al. Antiangiogenesis is produced by nontoxic doses of vinblastine. Blood 1999;94(12):4143–55.
92. Hayot C., Farinelle S., De Decker R. et al. *In vitro* pharmacological characterizations of the anti-angiogenic and anti-tumor cell migration properties mediated by microtubule-affecting drugs, with special emphasis on the organization of the actin cytoskeleton. Int J Oncol 2002;21(2):417–25.
93. Bocci G., Nicolaou K.C., Kerbel R.S. Protracted low-dose effects on human endothelial cell proliferation and survival *in vitro* reveal a selective antiangiogenic window for various chemotherapeutic drugs. Cancer Res 2002;62(23):6938–43.
94. Pourroy B., Honore S., Pasquier E. et al. Antiangiogenic concentrations of vinflunine

increase the interphase microtubule dynamics and decrease the motility of endothelial cells. Cancer Res 2006;66(6):3256–63.
95. Pasquier E., Honore S., Pourroy B. et al. Antiangiogenic concentrations of paclitaxel induce an increase in microtubule dynamics in endothelial cells but not in cancer cells. Cancer Res 2005;65(6):2433–40.
96. Saltz L.B., Clarke S., Díaz-Rubio E. et al. Bevacizumab in combination with oxaliplatin based chemotherapy as first-line therapy in metastatic colorectal cancer: a randomized phase III study. J Clin Oncol 2008;26(12):2013–9.
97. van Cutsem E., Tabernero J., Lakomy R. et al. Addition of aflibercept to fluorouracil, leucovorin, and irinotecan improves survival in a phase III randomized trial in patients with metastatic colorectal cancer previously treated with an oxaliplatin-based regimen. J Clin Oncol 2012;30(28):3499–506.
98. Grothey A., van Cutsem E., Sobrero A. et al. Regorafenib monotherapy for previously treated metastatic colorectal cancer (CORRECT): an international, multicentre, randomised, placebo-controlled, phase 3 trial. Lancet 2013;381(9863):303–12.
99. Tabernero J., Cohn A.L., Obermannova R. et al. RAISE: A randomized, double-blind, multicenter phase III study of irinotecan, folinic acid, and 5-fluorouracil (FOLFIRI) plus ramucirumab (RAM) or placebo (PBO) in patients (pts) with metastatic colorectal carcinoma (CRC) progressive during or following first-line combination therapy with bevacizumab (bev), oxaliplatin (ox), and a fluoropyrimidine (fp). J Clin Oncol 2015;33(suppl 3; abstr 512).
100. Bocci G., Falcone A., Fioravanti A. et al. *In vitro* and *in vivo* antiangiogenic and antitumour effects of metronomic irinotecan on colorectal cancer. 33rd Italian Society of Pharmacology Meeting. June 2007. Cagliari, Italy.
101. Chen H.X., Mooney M., Boron M. et al. Phase II multicenter trial of bevacizumab plus fluorouracil and leucovorin in patients with advanced refractory colorectal cancer: an NCI Treatment Referral Center Trial TRC-0301. J Clin Oncol 2006;24(21):3354–60.
102. Allegrini G., Falcone A., Fioravanti A. et al. A pharmacokinetic and pharmacodynamic study on metronomic irinotecan in metastatic colorectal cancer patients. Br J Cancer 2008;98(8):1312–9.
103. Young S.D., Whissell M., Noble J.C. et al. Phase II clinical trial results involving treatment with low-dose daily oral cyclophosphamide, weekly vinblastine, and rofecoxib in patients with advanced solid tumors. Clin Cancer Res 2006;12(10):3092–8.
104. Allegrini G., Di Desidero T., Barletta M.T. et al. Clinical, pharmacokinetic and pharmacodynamic evaluations of metronomic UFT and cyclophosphamide plus celecoxib in patients with advanced refractory gastrointestinal cancers. Angiogenesis 2012;15(2):275–86.
105. Penel N., Clisant S., Dansin E. et al. Megestrol acetate versus metronomic cyclophosphamide in patients having exhausted all effective therapies under standard care. Br J Cancer 2010;102(8):1207–12.
106. Marmorino F., Cremolini C., Loupakis F. et al. Metronomic capecitabine (cape) and cyclophosphamide (CTX) for refractory metastatic colorectal cancer (mCRC): results of a phase II trial. J Clin Oncol 2013; 31(Suppl):abstr e14577.
107. Koopman M., Simkens L.H.J., Tije A.J.T. et al. Maintenance treatment with capecitabine and bevacizumab versus observation after induction treatment with chemotherapy and bevacizumab in metastatic colorectal cancer (mCRC): The phase III CAIRO3 study of the Dutch Colorectal Cancer Group (DCCG). J Clin Oncol 2013;31(suppl; abstr 3502).
108. Salvatore L., Loupakis F., Cremolini C. et al. Phase II randomized study of induction FOLFOXIRI plus bevacizumab (bev) followed by maintenance with bev alone or bev plus metronomic chemotherapy (metroCT) in metastatic colorectal cancer (mCRC): The MOMA trial. J Clin Oncol 32:5s, 2014 (suppl; abstr TPS3664).
109. Carreca I.U., Bellomo F., Burgio S.L. et al. Metronomic therapy irinotecan (IRI) capecitabine (CAP) plus bevacizumab (BEV) in treatment of advanced colorectal cancer (ACRC) in very elderly people. J Clin Oncol 2010;28(suppl; abstr 3552):15s.
110. Kelley R.K., Ko A.H., Kofler E. et al. Phase I trial of metronomic cyclophosphamide (CTX), bevacizumab (BV), and imatinib (IM) in patients (pts) with metastatic colorectal cancer (mCRC). 2009 Gastrointestinal Cancers Symposium, abs 360.
111. Moiseyenko V., Chubenko V., Protsenko S. et al. Phase II study of metronomic chemotherapy (MC) with irinotecan (CPT-11) in patients with refractory metastatic colorectal cancer (MCRC). J Clin Oncol 2010;28(suppl; abstr e14109).
112. Carreca I.U., Bellomo F.M., Pernice G. et al. Metronomic (M), capecitabine (C), and oxaliplatin (O) plus bevacizumab (B) as treatment of advanced colorectal cancer (ACRC) in very elderly people (M-COB): Efficacy and safety (E&S) evaluation — A 2-year monitoring. J Clin Oncol 2011;29(suppl; abstr e14086).
113. Chubenko V., Protsenko S., Mikhalychenko T. et al. Non-randomized phase II study comparing metronomic regimens of chemotherapy in patients (pts) with refractory metastatic colorectal cancer (mCRC). Ann Oncol 2010;21(Suppl 8).
114. Федянин М.Ю. Персонализированная терапия в онкологии: настоящее и будущее. Злокачественные опухоли 2012;2(2):106–10. [Fedyanin M.Yu. Personalized therapy in oncology: present and future. Zlokachestvennye opukholi = Malignant Tumors 2012;2(2):106–10. (In Russ.)].

Трансанальные операции в лечении опухолей прямой кишки

П.В. Мельников[1], С.В. Савенков[1], Д.Ю. Каннер[2], Д.В. Ересько[1], Р.И. Тамразов[3]

[1]ГБУЗ МО «Московский областной онкологический диспансер»;
Россия, 143900, Московская область, Балашиха, ул. Карбышева, 6;
[2]ГАУЗ г. Москвы «Московская городская онкологическая больница № 62» Департамента здравоохранения г. Москвы;
Россия, 143423, Московская область, Красногорский район, п/о Степановское, пос. Истра, 27;
[3]ФГБУ «РОНЦ им. Н.Н. Блохина» Минздрава России; Россия,115478, Москва, Каширское шоссе, 23

***Контакты:** Павел Викторович Мельников drmelnikov84@gmail.com*

В последние два 10-летия активно развивается методика трансанальных эндоскопических операций (ТЭО) в лечении как доброкачественных, так и злокачественных опухолей прямой кишки. Цель данного обзора – описать текущий статус трансанальных вмешательств. ТЭО стала методом выбора для удаления «распластанных» аденом прямой кишки за счет низкой частоты рецидивирования (в среднем около 6 %). В ряде исследований показана ее эффективность в лечении раннего рака прямой кишки стадии pT1 по сравнению с традиционными резекциями. Однако для более распространенных аденокарцином ТЭО остается противоречивой, но очень перспективной методикой в плане комплексного лечения. Новой стратегией – хирургией через естественные отверстия – стала трансанальная мезоректумэктомия при нижне- и среднеампулярном раке. Но до получения результатов рандомизированных исследований этот метод не может быть рекомендован к применению в рутинной практике, несмотря на оптимистичные результаты некоторых вмешательств.

***Ключевые слова:** аденома, рак прямой кишки, карциноиды, трансанальная эндоскопическая микрохирургия, трансанальная мезоректумэктомия*

DOI: 10.17650/2220-3478-2016-6-1-36-42

Transanal surgery in the treatment of rectal tumors

P.V. Mel'nikov[1], S.V. Savenkov[1], D.Yu. Kanner[2], D.V. Eres'ko[1], R.I. Tamrazov[3]

[1]Moscow Regional Oncologic Dispensary; 6 Karbysheva St., Balashikha, Moscow region, 143900, Russia;
[2]City Clinical Hospital No 62, Moscow Healthcare Department;
27 Istra Settlement, p/o Stepanovskoe, Krasnogorsk district, Moscow region, 143423, Russia;
[3]N.N. Blokhin Russian Cancer Research Center, Ministry of Health of Russia; 24 Kashirskoe Shosse, Moscow, 115478, Russia

In last two decades, transanal endoscopic microsurgery (TEM) in treatment of both benign and malignant tumor of rectum is actively developing. The aim of this review was to describe the current status of transanal interventions. Due to the low level of recurrens (mean about 6 %) TEM has become the method of choice for removal of rectal adenomas. Several studies have demonstrated the benefits of treatment TEM in cases of early T1 cancer compared to conventional resection. However, for more invasive adenocarcinomas performing TEM remains controversial, but it's very promising method for the complex treatment. Just as transanal mesorectal exision in treatment of mid- and low rectal cancer as a new strategy – natural orifice transluminal surgery. However, it lack of evidence base and international experience in small series presented, so large randomized trials is needed.

***Key words:** adenoma, rectal cancer, carcinoides, transanal endoscopic microsurgery, transanal mesorectum excision*

Трансанальные эндоскопические операции в лечении аденом прямой кишки

В начале 1980-х годов G. Buess и соавт. усовершенствовали операционный трансанальный проктоскоп и модифицировали лапроскопические инструменты для удаления доброкачественных опухолей средне- и верхнеампулярного отделов прямой кишки [1, 2]. Этот метод получил название трансанальной эндоскопической микрохирургии, или трансанальной эндоскопической операции (ТЭО), и за два 10-летия показал преимущества в качестве альтернативы трансанальному иссечению (ТАИ) в лечении аденом прямой кишки (табл. 1) [2]. Связано это, в первую очередь, с показателем «чистота края резекции», и его роль как фактора риска местного рецидивирования освещена в нескольких исследованиях. В работе E.J. DeGraaf и соавт. приведены результаты лечения пациентов с аденомами прямой кишки: 208 ТЭО и 40 ТАИ [3]. При ТЭО чистые края резекции встречались чаще, чем при ТАИ (88 % против 50 %; $p < 0,001$). Это сказалось на снижении частоты рецидивирования с 6,1 до 28,7 % после ТЭО и ТАИ соответственно ($p < 0,001$). В аналогичном исследовании J.S. Moore и соавт. при выполнении ТЭО чаще выявляли чистые

края резекции (83 % против 61 %; $p = 0{,}030$), а рецидивы опухоли возникали реже (3 % против 32 %; $p = 0{,}003$), чем при ТАИ [4]. В работе D. Speake [5] у пациентов с чистыми краями резекции рецидивов отмечено не было, а при положительных краях они были выявлены в 10 % случаев ($p = 0{,}001$). В исследовании J.M. McCloud после ТЭО предикторами раннего рецидивирования аденом прямой кишки были качество удаления аденомы (частота рецидива при полном удалении составила 4,3 % и при неполном – 35,7 %; $p < 0{,}001$), а также размер доброкачественных образований: при 0–50 мм – 8,9 %, от 51 до 100 мм – 25,9 % и 101 мм и более – 33,3 % ($p = 0{,}020$) [6].

Трансанальные эндоскопические операции в лечении рака прямой кишки стадии T1N0M0

Хирургические подходы в лечении рака прямой кишки последовательно развивались на протяжении последних 100 лет: от брюшно-промежностной экстирпации (операция Кеню–Майлса) до резекции прямой кишки с выполнением тотальной мезоректумэктомии (ТМЭ), которая на сегодняшний момент остается «золотым стандартом». В том числе, эта операция применяется у пациентов с ранней степенью инвазии опухоли (pTis–T1) и без метастатического поражения лимфатических узлов [12]. Однако резекции прямой кишки сопровождаются летальностью 2–3 % пациентов и послеоперационными осложнениями до 20 %. Кроме того, могут развиваться сексуальная дисфункция, снижение фертильности у женщин и синдром низкой передней резекции [13].

Одним из активно разрабатываемых направлений является органосохраняющее лечение раннего рака прямой кишки. После успешного применения в лечении доброкачественных заболеваний методику ТЭО стали использовать для удаления ранних форм рака и карциноидов прямой кишки. По определению, ранний рак прямой кишки – это инвазивная аденокарцинома, ограниченная подслизистым слоем стенки кишки. Специалисты Европейского общества медицинской онкологии (European Society for Medical Oncology, ESMO) выделяют также очень ранний (некоторые формы cT1) и ранний (cT1–2, некоторые формы cT3) рак [14]. Однако уже при инвазии опухолью слизистого слоя возможно метастазирование в лимфатические узлы или в отдаленные органы.

S. Kudo и соавт. была предложена классификация, которая описывает уровни пенетрации опухолью подслизистого слоя (sm1 – инфильтрация в верхнюю треть, sm2 – в среднюю треть и sm3 – в нижнюю треть подслизистого слоя) [15]. Данная классификация используется для прогноза лимфогенного метастазирования и определения тактики лечения пациентов. В различных исследованиях выявлено, что частота метастазирования в лимфатические узлы при sm1 составляет от 0 до 3 %, при sm2 – от 5 до 8 %, но уже 23–25 % при опухолях sm3 [16, 17]. С другой стороны, P.W. Choi и соавт. установили более высокую частоту метастазирования в лимфатические узлы: при sm2 – 21,3 % и sm3 – 38,5 %, а при sm1 – 4,2 % [18]. Поэтому роль ТЭО в лечении раннего рака прямой кишки противоречива и необходим тщательный отбор пациентов для данной стратегии (табл. 2).

Таким образом, несмотря на то, что метастазирование в лимфатические узлы может возникать у больных ранним раком прямой кишки T1 sm1 и sm2, эти злокачественные опухоли могут быть подвергнуты локальному удалению. Однако при выявлении положительного края резекции, инвазии подслизистого слоя (sm3), опухоли T1 sm2 на широком основании или при лимфоваскулярной инвазии необходимо прибегнуть к радикальному хирургическому лечению либо адъювантной

Таблица 1. *Результаты применения ТЭО в лечении доброкачественных опухолей (аденом) прямой кишки*

Исследование	Число пациентов	Период наблюдения, мес	Рецидив, %
E.J. De Graaf и соавт., 2011 [3]	208	32 (0,4–95)	6,1
J.S. Moore и соавт., 2008 [4]	40	20 (нет данных)	3,0
D. Speake и соавт., 2008 [5]	80	12 (3–84)	12,5
J.M. McCloud и соавт., 2006 [6]	75	31 (6–80)	16,0
B.H. Endreseth и соавт., 2005 [7]	64	24 (1–95)	13,0
P.A. Whitehouse и соавт., 2006 [8]	143	39 (4–89)	4,8
F.J. van den Broek и соавт., 2009 [9]	248	13 (0–48)	9,3
P.W. Guerrieri и соавт., 2010 [10]	402	84 (1–190)	5,0
B.M. Tsai и соавт., 2010 [11]	156	24,5 (6–128)	5,0

Таблица 2. *Критерии отбора для ТЭО при раннем раке прямой кишки*

Предпочтительно	Непредпочтительно
Высоко- и умеренно-дифференцированный рак	Низкодифференцированный рак
Нет лимфоваскулярной инвазии	Лимфоваскулярная инвазия
Нет периневральной инвазии	Периневральная инвазиия
Нет муцинозного компонента	Слизеобразующий компонент
T1, инвазия sm1 и sm2	T1, инвазия sm3
< 3 см в диаметре < 1/3 окружности стенки прямой кишки < 10 см от зубчатой линии	> 3 см в диаметре > 1/3 окружности стенки прямой кишки > 10 см от зубчатой линии

химиолучевой терапии (ХЛТ) после ТЭО [19, 20]. При этом в нерандомизированных исследованиях, сравнивающих ТЭО и ТМЭ в лечении раннего рака прямой кишки T1N0M0, у отобранной группы больных продемонстрирована сопоставимая частота местных рецидивов и показателей отдаленной выживаемости (табл. 3).

Стоит отметить нерандомизированное исследование E.J. De Graaf и соавт., в котором приведены результаты лечения 80 пациентов с ранним раком прямой кишки, которым выполнена ТЭО, и 75 больных, которым выполнена ТМЭ [19]. После ТЭО были зарегистрированы достоверно меньшие объем кровопотери, время операции, продолжительность госпитализации, частота осложнений, повторных операций и стомирования. Летальность после ТМЭ составила 4 %, в то время как после ТЭО умерших не было. Однако после ТЭО, несмотря на чистые края резекции, существенно чаще развивались рецидивы – у 24 % пациентов, но это не оказывало статистически достоверного влияния как на общую, так и на безрецидивную выживаемость.

Местное удаление высокодифференцированных аденокарцином остается противоречивым ввиду небольшого числа проспективных исследований. В одной из публикаций [22] были обобщены результаты лечения 88 больных в период с 1997 по 2006 г. ТЭО с удалением всей толщи стенки кишки считалась радикальной при опухолях T1 низкого риска (высокая или умеренная дифференцировка, отсутствие лимфоваскулярной инвазии); пациенты с опухолями T1 высокой степени риска и опухолями T2 с низким уровнем риска получали адъювантную лучевую терапию. После гистологического исследования были окончательно сформированы группы сравнения: 54 пациента группы радикальной ТЭО, 28 больных группы лучевой терапии, 6 пациентов группы расширенных хирургических вмешательств. При медиане наблюдения 71 мес местные рецидивы выявлены в 8,6 % наблюдений, а именно: у 7,4 % пациентов с опухолями T1 низкого риска и у 10,7 % при T1 высокого риска или T2 низкого риска. Больные с рецидивными опухолями затем были радикально оперированы. При долгосрочном наблюдении 5-летняя общая выживаемость составила 94 %, безрецидивная – 96 %. Эти данные подтверждают, что метод ТЭО является адекватным для опухолей T1 с низким уровнем риска. Для аденокарцином T2 с низким уровнем риска, несмотря на бóльшую частоту развития местных рецидивов после ТЭО, чем после радикального хирургического лечения, результаты выживаемости сопоставимы.

Трансанальные эндоскопические операции в лечении рака прямой кишки T2–4N0–1M0

Традиционная ТМЭ является стандартом лечения рака прямой кишки после ХЛТ при II и III стадиях заболевания. Однако у отдельной группы больных с существенной регрессией опухоли методом хирургического лечения может быть удаление резидуальной опухоли с помощью ТЭО либо местное иссечение опухоли, которое можно назвать «расширенной биопсией в целях определения лечебного патоморфоза опухоли». В неко-

Таблица 3. *Отдаленные результаты сравнительных исследований использования ТЭО и ТМЭ в лечении раннего рака прямой кишки*

Исследование	Операция	Число наблюдений, *n*	Средний период наблюдения, мес	Рецидивы, %		5-летняя выживаемость, %	
				местные	отдаленные	безрецидивная	общая
E.J. De Graaf и соавт., 2009 [19]	ТЭО	80	42	24	7,5	90	75
	ТМЭ	75	84	0	8	87	77
P. Palma и соавт., 2009 [20]	ТЭО	34	85,5	5,88	5,88	82,35	88,23
	ТМЭ	17	93	0	0	82,35	82,35
G. Winde и соавт., 1996 [21]	ТЭО	24	40,9	4,2	0	–	96
	ТМЭ	26	45,8	0	1	–	96

Таблица 4. *Результаты нерандомизированных исследований комбинации ХЛТ + ТЭО*

Исследование	Число наблюдений, *n* (%)	Доза облучения, Гр	Период наблюдения, мес	Рецидив, %	Отдаленная выживаемость, %
R.O. Perez и соавт., 2013 [25]	урТ0 – 3 (11) урТ1 – 6 (22) урТ2 – 18 (67)	50,4–54,0	15	15	–
C.J. Kim и соавт., 2001 [26]	Т2N0 – 5 (20) Т3N0 – 13 (52) Т3N1 – 7 (28)	4,5 изоГр (25 фракций)	24	4	–
M. Guerrieri и соавт., 2002 [27]	рТ0 – 33 (17) рТ1 – 73 (37) рТ2 – 66 (34) рТ3 – 24 (12)	–	–	4,1 (рТ2 – 5, рТ3 – 3)	рТ1 – 100 рТ2 – 90 рТ3 – 77
G.G. Callender и соавт., 2010 [28]	–	45,0 50,4 52,5	63	10,6	Такая же, как после ТМЭ
N. Issa и соавт., 2012 [29]	Т3N1 – 4 (17) Т3N0 – 11 (48) Т2N1 – 3 (13) Т2N0 – 5 (22)	–	87	–	87
S. Pucciarelli и соавт., 2013 [30]	Т3 – 42 (67) Т2 – 21 (33)	–	36	–	91,5

торых работах отмечено, что при предоперационной ХЛТ опухоль уменьшается не только в размере, но также происходит миграция стадии – уменьшение глубины инвазии опухоли в кишечную стенку. И при отсутствии пораженных лимфатических узлов возможно выполнение органосохраняющей операции. В метаанализе T. Borschitz и соавт. обобщены результаты лечения 270 пациентов, собранных из 7 нерандомизированных исследований. Выявлено, что риск местного рецидива в 5-летней перспективе наблюдения при патологической стадии урТ0 после ХЛТ отсутствует, при урТ1 составляет 2 %, но уже при урТ2 риск местного рецидивирования увеличивается до 6–20 % [23].

Особый интерес представляет рандомизированное исследование URBINO-LEZ-1995, в котором 100 больных раком прямой кишки cT2N0M0 получили неоадъювантную ХЛТ. Уменьшение стадии и размера опухоли составило 51 и 26 % соответственно. Затем 50 пациентам выполнили ТМЭ и стольким же – местное удаление опухоли. После выполнения операций у всех больных были чистые циркулярные и дистальные края резекции. При долгосрочном наблюдении местные рецидивы чаще выявляли после ТЭО (8 %), нежели после радикальных операций (6 %). Доля отдаленного метастазирования составила по 4 % в каждой группе, а разница в безрецидивной выживаемости не была статистически достоверной ($p = 0,686$) [24].

Стоит отметить, что в некоторых исследованиях только лимфоваскулярная инвазия являлась независимым предиктором местного рецидива ($p = 0,04$), в то время как при мультивариантном анализе размер опухоли, урТ-статус, циркулярная/латеральная границы резекции и степень лечебного патоморфоза причинами рецидива не являлись [25].

При анализе ретроспективных исследований (табл. 4) можно отметить, что отдаленные результаты лечения внушают сдержанный оптимизм, но стоит признать, что при данном подходе трансанальные вмешательства потеряли свою самостоятельную терапевтическую ценность и во многом являются методикой расширенной биопсии для определения объективного ответа на ХЛТ.

Трансанальная мезоректумэктомия

Прогресс в технологиях привел к появлению метода реверсивной ТМЭ (trans anal total mesorectal excision – TATME) снизу вверх при средне- и нижнеампулярном раке прямой кишки. На сегодняшний момент это новая концепция – хирургия через естественные отверстия (trans anal minimally invasive surgery – TAMIS), при которой операцию выполняют 2 бригады: лапароскопически лигируют сосуды и мобилизуют мезоколон и ободочную кишку, в то время как трансанально проводят мезоректумэктомию с последующим удалением кишки с опухолью. Данная методика имеет потенциальные преимущества лучшей визуализации по сравнению с лапароскопической и открытой мезоректумэктомией, особенно при наличии «узкого» таза, позволяет более прецизионно выделять и сохранять тазовые нервы и извлекать удаленный препарат через естественное отверстие (культю прямой кишки) без минилапаротомии [31].

Это новый метод, и, по данным первых публикаций, он позволяет добиться высокого качества мезо-

Таблица 5. *Непосредственные результаты исследований применения TATME*

Исследование	Число наблюдений, *n*	Время операции, мин	Чистый край резекции, %	Осложнение
E. Chouillard и соавт., 2014 [13]	–	265 (155–440)	100	18,8 % (тонкокишечная непроходимость – 2 и тазовый абсцесс – 1)
A.M. Lacy и соавт., 2013 [33]	20	235 ± 56	100	0 %
P. Sylla и соавт., 2013 [34]	5	274,6 ± 85,4	100	0 %
B.J. Choi и соавт., 2013 [35]	22	260 (190–380)	100	0 %
S. Atallah и соавт., 2014 [36]	20	243 (140–495)	90 (18 случаев из 20)	Раневые инфекции (*n* = 2), тазовый абсцесс (*n* = 4), илеус (*n* = 4), несостоятельность анастомоза (*n* = 1)
V. Procházka и соавт., 2015 [37]	17	280 (212–375)	–	Несостоятельность анастомоза – 12 %
A. Muratore, 2015 [38]	26	–	88,5	Осложнения – 26,9 %, летальность – 3,8 %

ректумэктомии без повышения риска осложнений (табл. 5).

Из сравнительных исследований стоит отметить работу M. Fernández-Hevia и соавт., в которой 37 пациентам выполнили TATME с лапароскопическим ассистированием и 27 – традиционные лапароскопические ТМЭ. Лапароскопические операции длились достоверно дольше, чем TATME (252 ± 50 мин против 215 ± 60 мин соответственно; $p < 0{,}01$). Более того, при TATME чаще появлялась возможность формирования колоанального анастомоза (16 % против 43 % соответственно; $p = 0{,}01$), но дистальная граница резекции была меньше (1,8 ± 1,2 мм против 2,7 ± 1,7 мм соответственно; $p = 0{,}05$). Хотя достоверной разницы в частоте осложнений при 30-дневном наблюдении не было (51 % при традиционной лапароскопии и 32 % при TATME; $p = 0{,}16$), но повторные госпитализации были чаще у больных, перенесших традиционную лапароскопическую операцию (22 и 6 % соответственно; $p = 0{,}03$) [32].

Трансанальные эндоскопические операции в лечении карциноидов

Впервые применение ТЭО при резекции карциноидных опухолей прямой кишки описали B. Mentges и соавт. [39]. Известно, что карциноиды доступнее для местного иссечения, потому что обычно они меньше в размере и технически легче удалимы по сравнению с аденокарциномами [40]. T. Kinoshita и соавт. обобщили результаты лечения 27 больных карциноидными опухолями: 14 пациентам ТЭО проводили первично и 13 – после предыдущего неполного удаления опухоли. В результате наблюдения в течение 70,6 мес не было выявлено местных рецидивов и связанной с хирургическим лечением летальности [41]. В сравнительном исследовании [42] 11 пациентам карциноидная опухоль была удалена традиционным иссечением и 17 больным – с использованием ТЭО. После среднего периода наблюдения 23,8 (6–49) мес для иссечения и 47,1 (12–96) мес для ТЭО не было выявлено рецидивов и метастазов. Несмотря на ограниченные данные, складывается мнение, что ТЭО является безопасным и эффективным методом удаления карциноидов прямой кишки в качестве первичного лечения либо после неполного эндоскопического удаления, однако необходимо проведение дальнейших исследований.

Заключение

С момента внедрения в середине 1980-х годов методика ТЭО, изначально предназначавшаяся для резекции доброкачественных образований, которые было сложно удалять путем трансанального или эндоскопического иссечения, претерпела существенные изменения. Расширяются показания, в том числе для лечения рака прямой кишки. При раннем раке прямой кишки T1 sm1 и sm2 в небольших сериях исследований показана сопоставимость результатов ТЭО в прямом сравнении с радикальными операциями. Определенные надежды вселяют работы, посвященные ТЭО по поводу рака прямой кишки после неоадъювантной ХЛТ. При полном патологическом ответе урT0 и частично при урT1 уровень местных рецидивов незначителен, а отдаленные результаты сопоставимы с таковы-

ми при радикальных резекциях. И наконец, методом хирургического лечения может быть ТМЭ, сочетающая все преимущества NOTES и соблюдающая онкологический радикализм операций. Однако доказательная база данных методов достаточно слабая. Это обусловлено малым количеством рандомизированных исследований, которые могли бы лечь в основу рекомендаций высокого уровня.

ЛИТЕРАТУРА / REFERENCES

1. Buess G., Mentges B. Transanal endoscopic microsurgery (TEM). Minim Invasive Ther Allied Technol 1992;1:101–9.
2. Buess G., Theiss R., Hutterer F. et al. Transanal endoscopic surgery of the rectum – testing a new method in animal experiments. Leber Magen Darm 1983;13(2):73–7.
3. De Graaf E.J., Burger J.W., van Ijsseldijk A.L. et al. Transanal endoscopic microsurgery is superior to transanal excision of rectal adenomas. Colorectal Dis 2011;13(7):762–7.
4. Moore J.S., Cataldo P.A., Osler T., Heman N.H. Transanal endoscopic microsurgery is more effective than traditional transanal excision for resection of rectal masses. Dis Colon Rectum 2008;51(7):1026–30.
5. Speake D., Lees N., McMahon R.F., Hill J. Who should be followed up after transanal endoscopic resection of rectal tumours? Colorectal Dis 2008;10(4):330–5.
6. McCloud J.M., Waymont N., Pahwa N. et al. Factors predicting early recurrence after transanal endoscopic microsurgery excision for rectal adenoma. Colorectal Dis 2006;8(7):581–5.
7. Endreseth B.H., Wibe A., Svinsas M. et al. Postoperative morbidity and recurrence after local excision of rectal adenomas and rectal cancer by transanal endoscopic microsurgery. Colorectal Dis 2005;7(2):133–7.
8. Whitehouse P.A., Tilney H.S., Armitage J.N., Simson J.N. Transanal endoscopic microsurgery: risk factors for local recurrence of benign rectal adenomas. Colorectal Dis 2006;8(9):795–9.
9. van den Broek F.J., De Graaf E.J., Dijkgraaf M.G. et al. Transanal endoscopic microsurgery versus endoscopic mucosal resection for large rectal adenomas (TREND-study). BMC Surg 2009;9:4.
10. Guerrieri M., Baldarelli M., De Sanctis A. et al. Treatment of rectal adenomas by transanal endoscopic microsurgery: 15 years' experience. Surg Endosc 2010;24(2):445–9.
11. Tsai B.M., Finne C.O., Nordenstam J.F. et al. Transanal endoscopic microsurgery resection of rectal tumors: outcomes and recommendations. Dis Colon Rectum 2010;53(1):16–23.
12. Heald R.J., Ryall R.D. Recurrence and survival after total mesorectal excision for rectal cancer. Lancet 1986;1(8496): 1479–82.
13. Chouillard E., Chahine E., Khoury G. et al. NOTES total mesorectal excision (TME) for patients with rectal neoplasia: a preliminary experience. Surg Endosc 2014;28(11):3150–7.
14. Glimelius B., Tiret E., Cervantes A. et al. Rectal cancer: ESMO Clinical Practice Guidelines for diagnosis, treatment and follow-up. Ann Oncol 2013;24 Suppl 6:vi81–8.
15. Kudo S., Tamura S., Nakajima T. et al. Diagnosis of colorectal tumorous lesions by magnifying endoscopy. Gastrointest Endosc 1996;44(1):8–14.
16. Kikuchi R., Takano M., Takagi K. et al. Management of early invasive colorectal cancer. Risk of recurrence and clinical guidelines. Dis Colon Rectum 1995;38(12):1286–95.
17. Tytherleigh M.G., Warren B.F., Mortensen N.J. Management of early rectal cancer. Br J Surg 2008;95(4):409–23.
18. Choi P.W., Yu C.S., Jang S.J. et al. Risk factors for lymph node metastasis in submucosal invasive colorectal cancer. World J Surg 2008;32(9): 2089–94.
19. De Graaf E.J., Doornebosch P.G., Tollenaar R.A. et al. Transanal endoscopic microsurgery versus total mesorectal excision of T1 rectal adenocarcinomas with curative intention. Eur J Surg Oncol 2009;35(12): 1280–5.
20. Palma P., Horisberger K., Joos A. et al. Local excision of early rectal cancer: is transanal endoscopic microsurgery an alternative to radical surgery? Rev Esp Enferm Dig 2009;101(3): 172–8.
21. Winde G., Nottberg H., Keller R. et al. Surgical cure for early rectal carcinomas (T1). Transanal endoscopic microsurgery vs anterior resection. Dis Colon Rectum 1996;39(9):969–76.
22. Ramirez J.M., Aguilella V., Valencia J. et al. Transanal endoscopic microsurgery for rectal cancer. Long-term oncologic results. Int J Colorectal Dis 2011;26(4): 437–43.
23. Borschitz T., Wachtlin D., Möhler M. et al. Neoadjuvant chemoradiation and local excision for T2–3 rectal cancer. Ann Surg Oncol 2008;15(3):712–20.
24. Lezoche E., Baldarelli M., Lezoche G. Randomized clinical trial of endoluminal locoregional resection versus laparoscopic total mesorectal excision for T2 rectal cancer after neoadjuvant therapy. Br J Surg 2012;99(9):1211–8.
25. Perez R.O., Habr-Gama A., Lynn P.B. et al. Transanal endoscopic microsurgery for residual rectal cancer (ypT0–2) following neoadjuvant chemoradiation therapy: another word of caution. Dis Colon Rectum 2013;56(1):6–13.
26. Kim C.J., Yeatman T.J., Coppola D. et al. Local excision of T2 and T3 rectal cancers after downstaging chemoradiation. Ann Surg 2001;234(3):352–8.
27. Guerrieri M., Baldarelli M., Organetti L. et al. Transanal endoscopic microsurgery for the treatment of selected patients with distal rectal cancer: 15 years experience. Surg Endosc 2008;22(9):2030–5.
28. Callender G.G., Das P., Rodriguez-Bigas M.A. et al. Local excision after preoperative chemoradiation results in an equivalent outcome to total mesorectal excision in selected patients with T3 rectal cancer. Ann Surg Oncol 2010;17(2): 441–7.
29. Issa N., Murninkas A., Powsner E. Dreznick Z. Long-term outcome of local excision after complete pathological response to neoadjuvant chemoradiation therapy for rectal cancer. World J Surg 2012;36(10):2481–7.
30. Pucciarelli S., De Paoli A., Guerrieri M. et al. Local excision after preoperative chemoradiotherapy for rectal cancer: results of a multicenter phase II clinical trial. Dis Colon Rectum 2013;56(12):1349–56.
31. Расулов А.О., Мамедли З.З., Кулушев В.М. и др. Миниинвазивные технологии в лечении рака прямой кишки. Колопроктология 2014;1(47):28–37. [Rasulov A.O., Mamedli Z.Z., Kulushev V.M. et al. Minimal invasive technologies in rectal cancer surgery. Koloproktologiya = Coloproctology 2014;1(47):28–37. (In Russ.)].
32. Fernández-Hevia M., Delgado S., Castells A. et al. Transanal total mesorectal excision in rectal cancer: short-term outcomes in comparison with laparoscopic surgery. Ann Surg 2015;261(2):221–7.
33. Lacy A.M., Rattner D.W., Adelsdorfer C. et al. Transanal natural orifice transluminal endoscopic surgery (NOTES) rectal resection: "down-to-up" total mesorectal excision (TME) – short-term outcomes in the first 20 cases. Surg Endosc 2013;27(9):3165–72.
34. Sylla P., Bordeianou L.G., Berger D. et al. A pilot study of natural orifice transanal endoscopic total mesorectal excision with laparoscopic assistance for rectal cancer. Surg Endosc 2013;27(9):3396–405.
35. Choi B.J., Lee S.C., Kang W.K. Single-port laparoscopic total mesorectal excision with transanal resection (transabdominal transanal resection) for low rectal cancer: initial experience with 22 cases. Int J Surg 2013;11(9):858–63.
36. Atallah S., Martin-Perez B., Albert M. et al. Transanal minimally invasive surgery for total mesorectal excision (TAMIS-TME): results and experience with the first 20 patients

undergoing curative-intent rectal cancer surgery at a single institution. Tech Coloproctol 2014;18(5): 473–80.
37. Procházka V., Kala Z., Škrovina M. et al. Transanal total mesorectal excision for low rectal cancer – first results. Rozhl Chir 2015;94(2):64–8.
38. Muratore A., Mellano A., Marsanic P., De Simone M. Transanal total mesorectal excision (taTME) for cancer located in the lower rectum: Short- and mid-term results. Eur J Surg Oncol 2015;41(4): 478–83.
39. Mentges B., Buess G., Schafer D. et al. Local therapy of rectal tumors. Dis Colon Rectum 1996;39(8):886–92.
40. Araki Y., Isomoto H., Shirouzu K. Clinical efficacy of video-assisted gasless transanal endoscopic microsurgery (TEM) for rectal carcinoid tumor. Surg Endosc 2001;15(4): 402–4.
41. Kinoshita T., Kanehira E., Omura K. et al. Transanal endoscopic microsurgery in the treatment of rectal carcinoid tumor. Surg Endosc 2007;21(6):970–4.
42. Ishikawa K., Arita T., Shimoda K. et al. Usefulness of transanal endoscopic surgery for carcinoid tumor in the upper and middle rectum. Surg Endosc 2005;19(8):1151–4.

Современное состояние проблемы малоинвазивных методов локального лечения метастазов колоректального рака в печени (обзор литературы)

М.А. Абдулаев[1], Е.В. Напольская[1, 2], М.Ю. Цикоридзе[2]

[1]Кафедра госпитальной хирургии им. В.А. Оппеля ФГБОУ ВО «Северо-Западный государственный медицинский университет им. И.И. Мечникова» Минздрава России; Россия, 191015, Санкт-Петербург, ул. Кирочная, 41;
[2]ГБУЗ «Санкт-Петербургский клинический научно-практический центр специализированных видов медицинской помощи (онкологический)»; Россия, 197758, Санкт-Петербург, пос. Песочный, 68а

***Контакты:** Елена Викторовна Напольская collibria@yandex.ru*

В статье выполнен обзор по данным современной отечественной и зарубежной литературы существующих малоинвазивных методов локального воздействия на метастазы колоректального рака в печени, включающих: абляционные методики (радиочастотная абляция, лазерная термоабляция, криоабляция), стереотаксическую лучевую терапию и радиохирургию, а также рентгенэндоваскулярные методики (химиоинфузия, химиоэмболизация, радиоэмболизация). Проведена сравнительная характеристика отдельных методов лечения с хирургическим методом и между собой.

***Ключевые слова:** колоректальный рак, метастазы в печень, радиочастотная абляция, стереотаксическая лучевая терапия, химиоэмболизация печеночной артерии, эмболизация воротной вены*

DOI: 10.17650/2220-3478-2016-6-1-43-47

Minimally invasive methods of local treatment for colorectal cancer liver metastases: state-of-the art (a review of literature)

M.A. Abdulaev[1], E.V. Napol'skaya[1, 2], M.Yu. Tsikoridze[2]

[1]V.A. Oppel Department of Hospital Surgery, I.I. Mechnikov North-Western State Medical University at the Ministry of Health of Russia; 41 Kirochnaya St., Saint Petersburg, 191015, Russia;
[2]Saint Petersburg Scientific-and-Practical Clinical Center for Specialized Types of Medical (Oncologic) Care; 68a Pesochnyi Settlement, Saint Petersburg, 197758, Russia

The paper reviews the data available in modern Russian and foreign literature on the existing minimally invasive methods of local exposure of colorectal cancer liver metastases, which include ablation procedures (radiofrequency ablation, laser thermal ablation, and cryoablation), stereotactic radiotherapy and radiosurgery, as well as X-ray endovascular procedures (chemoinfusion, chemoembolization, and radioembolization). The characteristics of some treatment options and a surgical procedure, as well as those of each other were compared.

***Key words:** colorectal cancer, liver metastases, radiofrequency ablation, stereotactic radiotherapy, hepatic artery chemoembolization, portal vein embolization*

Введение

При первичной постановке диагноза колоректального рака примерно у 1/4 пациентов он выявляется на IV стадии, а около 1/3 больных в ближайшие годы потребуется дальнейшее лечение по поводу рецидива или прогрессирования [1]. Приблизительно у половины радикально прооперированных пациентов рано или поздно выявляются метастазы в печень [2]. Без специального лечения их продолжительность жизни составляет не более 1 года.

Современное развитие медицинской техники, а также последние достижения химиотерапии и таргетной терапии привели к некоторому улучшению результатов лечения больных с изолированными метастазами колоректального рака в печени.

Все бóльшую популярность приобретает концепция, рассматривающая изолированные метастазы в печени как отдельное самостоятельное заболевание. Это может объяснять возросший интерес к хирургическому лечению метастазов в печени и первичной опухоли на фоне отдаленных метастазов [3]. Улучшению результатов терапии таких пациентов может способствовать планирование с использованием прогностических шкал, позволяющих подобрать лечение на основании различных обоснованных факторов прогноза. Важно определить, какой группе пациентов следует выполнять обширные операции по поводу метастазов в печени, а кому подойдут малоинвазивные методы, позволяющие достичь наилучших результатов, не подвергая пациентов обширным вмешательствам.

В настоящее время эталоном лечения метастазов в печени являются циторедуктивные операции различного объема [4]. Такие операции могут повлиять на продолжительность жизни, если метастатические очаги резецированы в полном объеме, в пределах R0-резекции. В то же время, стремясь к полной циторедукции, необходимо помнить об объеме и функциональности сохраненной части печени. Если при первичной оценке складывается впечатление о нерезектабельности очагов в печени или о недостаточности остающегося объема печени, необходимо выполнить предоперационную подготовку. Воздействовать можно как непосредственно на метастазы, проводя «конверсионную химиотерапию», по возможности с использованием таргетных препаратов, так и увеличивать объем сохраненной печени, например, путем эмболизации воротной вены для викарной гипертрофии.

Выполнение полной циторедукции в пределах R0 возможно даже при билобарном поражении печени [5]. В последнее время все большую популярность приобретает двухэтапная резекция печени. Суть операции заключается в том, что на первом этапе проводят резекцию метастазов одной доли и перевязку контралатеральной ветви воротной вены, а вторым этапом выполняют гемигепатэктомию с контралатеральной стороны [6].

Существуют разные мнения о последовательности операций по поводу первичной опухоли и по поводу метастазов в печени: считается, что одномоментные операции в целом не увеличивают риск осложнений [7, 8].

Когда циторедуктивную операцию выполнить невозможно, необходимо перейти к химиотерапии (системной или регионарной) или локально воздействовать на метастазы. Существуют такие малоинвазивные методы локального воздействия на метастазы в печени, как абляционные методики, лучевая терапия, эмболизация (эмболосферами, химио- или радиоэмболизация). В помощь локальным методам лечения потенциально резектабельных метастазов в печени идет поиск новых химио- и таргетных препаратов.

Радиочастотная абляция

В начале своего развития абляция очагов в печени была химической и показывала довольно обнадеживающие результаты лечения гепатоцеллюлярного рака [9]. Использовали прямое введение спирта в опухолевые очаги, однако при лечении метастазов колоректального рака этот метод не оправдал себя. Гепатоцеллюлярный рак возникает на фоне цирротически измененной паренхимы печени, плотность опухолевой ткани ниже плотности окружающих тканей, что создает картину «капсулы» вокруг опухолевого очага и препятствует диффузии этанола из опухоли в окружающую ткань печени. У пациентов с метастазами в печени противоположная ситуация: метастазы обычно плотнее окружающей паренхимы печени, что облегчает диффузию этанола из более плотного метастаза в менее плотную ткань печени [10].

В дальнейшем началось развитие термоабляционных методик: сперва – лазерной термоабляции, в последующем – радиочастотной и микроволновой абляции. Действие радиочастотной абляции основано на нагревании до высоких температур (90–100 °C) тканей, окружающих электрод, с помощью радиоволн [11]. В опухолевом очаге формируется зона коагуляционного некроза [12]. История развития радиочастотной абляции также начиналась с лечения гепатоцеллюлярного рака [13].

Длительное время велась дискуссия об оптимальных диаметре и количестве метастатических очагов для радиочастотной абляции. Существует так называемое «правило пятерок» [14]: считается, что при наличии внепеченочных очагов, более 5 метастазов или при диаметре их более 5 см выполнение радиочастотной абляции противопоказано. В настоящее время это правило пересматривается, показания к радиочастотной абляции расширяются. Однако известно, что при размере метастатического очага в печени более 5 см частота полных некрозов в опухоли составляет менее 50 %. Связано это не только с размером метастаза, но и с несферической, асимметричной формой очага, а также с возможным наличием микроскопических сателлитных очагов вокруг метастаза [15, 16].

Существует 3 вида абляции в зависимости от доступа: чрескожная, лапароскопическая и абляция открытым доступом. Наиболее предпочтительной является чрескожная абляция в связи с меньшей ее инвазивностью и стоимостью. Навигация и мониторирование в процессе процедуры обеспечиваются при помощи ультразвукового наведения. Из возможных осложнений наиболее часто встречаются: пневмоторакс, плеврит, кровотечение из метастаза по ходу канала, желчный свищ, билома, паралич правой половины диафрагмы, болевой синдром [12]. Отдельно выделяют также постабляционный синдром, характеризующийся преходящей субфебрильной лихорадкой и слабостью. Данное состояние является реакцией организма на термическое повреждение и не требует специальных методов лечения [17].

Однако, несмотря на относительную безопасность и простоту метода, радиочастотная абляция метастазов в печени все еще не может рассматриваться как онкологически эквивалентный хирургический метод по сравнению с циторедуктивными операциями. По данным исследования [18], общая 4-летняя выживаемость в группах только резекции, радиочастотной абляции в сочетании с резекцией и только радиочастотной абляции составила 65; 36 и 22 % соответственно, отличия были статистически значимы ($p < 0{,}0001$). Хотя различия в результатах могут быть связаны с изначально неравными группами сравнения

(как правило, радиочастотной абляции чаще подвергаются пациенты с билобарным поражением печени, с множественными очагами в печени или с выраженной сопутствующей патологией).

По данным другого исследования, медиана выживаемости варьирует между 24 и 52 мес с общей 5-летней выживаемостью от 18 до 44 % после первой процедуры радиочастотной абляции [19].

Существуют различные прогностические факторы, влияющие на результаты лечения после радиочастотной абляции, многие из них являются общими для метастазов в печени различного генеза [20]. Считается, что основной фактор – это размер метастаза. Известно, что 5-летняя выживаемость после радиочастотной абляции метастазов колоректального рака до 3 см эквивалентна выживаемости после резекции метастазов в печени [21]. На исход также могут повлиять близость очага к сосудам, использование более современного оснащения и опыт хирурга [22]. Близкое расположение опухоли к сосудам приводит к увеличению частоты рецидивов (48 % против 7 %) после выполнения радиочастотной абляции [23].

Однако, несмотря на относительную безопасность и простоту метода, радиочастотная абляция метастазов в печени все еще не может рассматриваться как онкологически эквивалентный хирургическому метод по сравнению с циторедуктивными операциями.

Гораздо меньше в литературе данных, посвященных лазерной термоабляции и криоабляции. Результаты применения лазерной термоабляции вполне сопоставимы с результатами после радиочастотной [24].

Криодеструкция – метод абляции, в основе которого лежит использование свойства газа аргона замораживать ткани до –187 °С. В китайском исследовании K.C. Xu и соавт. после криодеструкции метастазов в печени получены следующие результаты: по шкале RECIST полный ответ наблюдали у 14,6 % пациентов, частичный – у 41,1 %, стабилизацию – у 24,3 %, прогрессирование – у 20 % [25].

Стереотаксическая лучевая терапия метастазов в печени

Различные лечебные стратегии, фокусирующиеся на локальном воздействии на метастатические очаги в печени, могут быть назначены после тщательного отбора пациентов. Печень – один из наиболее радиочувствительных органов, к сожалению, с крайне низкой переносимостью облучения [26].

Лучевая терапия редко применяется в монорежиме при лечении очагов в печени, как раз в основном из-за развития постлучевых осложнений при облучении всего органа [27]. Однако благодаря использованию нового оборудования в настоящее время стало возможным максимально точно и избирательно направить высокие дозы излучения, называемые «хирургическими дозами», в определенный очаг, снизив при этом лучевую нагрузку на окружающие ткани. Этот новый метод лечения называется «стереотаксическая лучевая терапия» [28].

В качестве локального метода стереотаксическая лучевая терапия с 1967 г. и по наши дни используется только для интракраниальных локализаций опухолей. С 2001 г. она получила одобрение Управления по санитарному надзору за качеством пищевых продуктов и медикаментов США (Food and Drug Administration, FDA) [29].

Результаты данного вида лечения весьма многообещающие. Так, в китайском исследовании Z.Y. Yuan и соавт. 1- и 2-летний локальный контроль у пациентов, перенесших лечение на аппарате CyberKnife® по поводу метастазов колоректального рака в печени, составляет 94 и 89 % соответственно, медиана общей выживаемости достигает 37 мес, 1- и 2-летняя общая выживаемость – 68,6 и 55,9 % соответственно, причем больные, получившие предварительно системное лечение, имеют лучшие результаты [30].

Внутрисосудистые методики при метастазах колоректального рака в печени

В последние годы методы интервенционной радиологии в онкологии стали стандартом лечения. Значительно выросла их роль в лечении как метастатических, так и первичных очаговых поражений печени. Современные мультидисциплинарные подходы к терапии этой патологии практически немыслимы без участия врачей-рентгенохирургов. Традиционные сосудистые методы воздействия на метастазы в печени включают в себя химиоинфузию, химиоэмболизацию, эмболизацию питающего сосуда и радиоэмболизацию [19].

Эмболизация воротной вены используется в том случае, когда метастатические очаги в печени изначально расцениваются как нерезектабельные из-за того, что объем остающейся части органа после резекции недостаточен для нормального функционирования [31]. Считается, что минимальный объем остающейся части печени должен быть не менее 25 %, а у пациентов, перенесших химиотерапию или имеющих хронические заболевания печени, – не менее 40 % [32]. Эмболизация одной из ветвей воротной вены вызывает перераспределение кровотока, изменение метаболизма глюкагона, выделение активных веществ и цитокинов и гипертрофию остающейся доли печени [33].

Внутриартериальное введение химиопрепаратов в печеночную артерию преследует целью повышение концентрации этих препаратов в ткани печени. Выполняют как внутриартериальную химиотерапию (химиоинфузию), так и химиоэмболизацию, когда вместе с химиопрепаратом вводят эмболосферы. Механизм действия этих методов связан в основном с тем, что питание опухолей большей частью осуществляется за счет артериального кровоснабжения

[34]. Химиоэмболизацию проводят обычно у пациентов с множественным метастатическим поражением печени, чаще билобарным. Для химиоинфузии используют стандартные схемы химиотерапии, включающие основные агенты – оксалиплатин, иринотекан, фторурацил.

Основной сложностью внутриартериальной химиотерапии является распространение препарата за пределы паренхимы печени, что требует селективной эмболизации отдельных сосудистых ветвей [35]. Химиоэмболизацию можно проводить как в 1-й линии химиотерапии, так и во 2-й – после неудачи в системной химиотерапии или для повышения резектабельности метастазов в печени при ее изолированном поражении [36].

Внутриартериальную химиотерапию можно выполнять как самостоятельно, так и в сочетании с системной химиотерапией. Во время процедуры в печеночную артерию вводят смесь из химиопрепарата и рентгеноконтрастного масляного вещества. Распределение данной смеси в опухоли и здоровой ткани печени связано со строением сосудистой стенки артерии. Считается, что артерии здоровой паренхимы печени имеют хороший мышечный слой, за счет чего довольно быстро выводят химиопрепарат; стенка же опухолевого сосуда имеет патологическое строение, и с этим связана более длительная задержка химиоэмболизата в опухоли [34].

Радиоэмболизация – новый метод, который только в последние годы начинают применять в клинике. Суть его заключается в том, что в данной методике сочетаются одновременное облучение опухоли (как правило, иттрием ^{90}Y) и эмболизация сосуда. Плюс этого метода – то, что, в отличие от внутриартериальной химиотерапии, результат которой зависит от чувствительности опухоли к конкретному химиопрепарату, при радиоэмболизации используется облучение, являющееся универсальным. Применение ^{90}Y объясняется тем, что он является излучателем β-частиц, которые проникают в ткани на глубину от 2,5 до 11 мм, позволяя создать высокую дозу облучения селективно в определенном очаге при небольшой лучевой нагрузке на окружающую ткань.

Радиоэмболизация уже показала значительные успехи в лечении метастазов нейроэндокринных опухолей, однако, к сожалению, широко не используется из-за технических сложностей, невозможности обеспечить радиационную безопасность в большинстве клиник и высокой стоимости процедуры [34].

Заключение

Развитие современных методов лечения метастазов в печени идет по пути совершенствования малоинвазивных методик, но в то же время совершенствуются в своем развитии и циторедуктивные операции на печени, развиваясь в сторону все более агрессивных, а также улучшаются методы, направленные на обеспечение нормальной функции остающейся части печени.

В настоящее время изолированные метастазы колоректального рака в печени смело можно назвать отдельной нозологической единицей, совершенно независимым заболеванием со своими законами развития и течения. Грамотный подход к терапии такого заболевания может привести к полному излечению пациента даже с метастатической болезнью. Однако до сих пор нет удовлетворительных прогностических шкал и предиктивных факторов, которые позволили бы определить, что показано конкретному больному: обширная циторедуктивная операция или малоинвазивные методики лечения, проведение системной химиотерапии или регионарной; не разработано единого стандарта в лечении этой группы пациентов.

ЛИТЕРАТУРА / REFERENCES

1. Бутенко А.В., Ахметшина В.М. Локорегионарные рецидивы рака ободочной кишки: проблема, механизмы и лечение. Практическая медицина 2013;2(67):101–5. [Butenko A.V., Akhmetshina V.M. Loco-regional relapses of the segmented intestine cancer: problem, mechanisms and treatment. Moscow: Prakticheskaya Meditsina, 2013;2(67):101–5. (In Russ.)].
2. Adam R., Delvart V., Pascal G. et al. Rescue surgery for unresectable colorectal liver metastases downstaged by chemotherapy: a model to predict long-term survival. Ann Surg 2004;240(4):644–57.
3. Патютко Ю.И., Котельников А.Г., Мамонтов К.Г. и др. Непосредственные результаты резекций печени по поводу метастазов колоректального рака. Онкологическая колопроктология 2014;(1):14–20. [Patyutko Yu.I., Kotel'nikov A.G., Mamontov K.G. et al. Immediate results of hepatectomy for metastatic colorectal cancer. Onkologicheskaya koloproktologiya = Colorectal Oncology 2014;(1):14–20. (In Russ.)].
4. Abdalla E.K., Vauthey J.N., Ellis L.M. et al. Recurrence and outcomes following hepatic resection, radiofrequency ablation, and combined resection/ablation for colorectal liver metastases. Ann Surg 2004;239(6):818–25; discussion 825–7.
5. Charnsangavej C., Clary B., Fong Y. et al. Selection of patients for resection of hepatic colorectal metastases: expert consensus statement. Ann Surg Oncol 2006;13(10): 1261–8.
6. Патютко Ю.И., Сагайдак И.В., Котельников А.Г. и др. Резекция печени: современные технологии при опухолевом поражении. Анналы хирургической гепатологии 2010;15(2):9–17. [Patyutko Yu.I., Sagaydak I.V., Kotel'nikov A.G. et al. Liver resection: modern technologies at tumoral lesion. Annaly khirurgicheskoy gepatologii = Annals of Surgical Hepatology 2010;15(2): 9–17. (In Russ.)].
7. Bolton J.S., Fuhrman G.M. Survival after resection of multiple bilobar hepatic metastases from colorectal carcinoma. Ann Surg 2000;231(5):743–51.
8. Martin R.C. 2nd, Augenstein V., Reuter N.P. et al. Simultaneous versus staged resection for synchronous colorectal cancer liver metastases. J Ann Coll Surg 2009;208(5): 842–50.
9. Livraghi T., Giorgio A., Marin G. et al. Hepatocellular carcinoma and cirrhosis

in 746 patients: long-term results of percutaneous ethanol injection. Radiology 1995;197(1):101–8.
10. Islam M.N., Saha M.M., Ashan M. et al. Percutaneous ethanol injection for ablation of hepatocellular carcinoma. BanglaJOL 2010;43(1–2):12–7.
11. Vogl T.J., Mack M.G., Roggan A. et al. Internally cooled power laser for MR-guided interstitial laser-induced thermotherapy of liver lesions: initial clinical results. Radiology 1998;209(2):381–5.
12. Петренко К.Н., Полищук Л.О., Гармаева С.В., Скипенко О.Г. Радиочастотная абляция злокачественных новообразований печени. Современное состояние вопроса (обзор литературы). Российский журнал гастроэнтерологии, гепатологии, колопроктологии 2007;(2):10–8. [Petrenko K.N., Polishchuk L.O., Garmaeva S.V., Skipenko O.G. Radiofrequency ablation of malignant hepatic neoplasms. Modern status of the issue (literature review). Rossiyskiy zhurnal gastroenterologii, gepatologii, koloproktologii = Russian Journal of Gastroenterology, Hepatology, Coloproctology 2007;(2):10–8. (In Russ.)].
13. Siperstein A.E., Gitomirski A. History and technological aspects of radiofrequency thermoablation. Cancer 2000;6:293–303.
14. Curley S.A., Izzo F. Radiofrequency ablation of primary and metastatic hepatic malignancies. Int J Clin Oncol 2002;7(2): 72–81.
15. Wood T.F., Pose D.V., Chung M. et al. Radiofrequency ablation of 231 unresectable hepatic tumors: indications, limitations, and complications. Ann Surg Oncol 2000;7(8):593–600.
16. Otto G., Düber C., Hoppe-Lotichius M. et al. Radiofrequency ablation as first-line treatment in patients with early colorectal liver metastases amenable to surgery. Ann Surg 2010;251(5):796–803.
17. Goldberg S.N., Charboneau J.W., Dodd G.D. 3rd et al. Image-guided tumor ablation: proposal for standardization of terms and reporting criteria. Radiology 2003;228(2):335–45.
18. Петренко К.Н., Барсукова Е.О., Полищук Л.О. и др. Результаты радиочастотной абляции при лечении колоректальных метастазов в печени. Российский журнал гастроэнтерологии, гепатологии, колопроктологии 2007;17(3):84–9. [Petrenko K.N., Barsukova E.O., Polishchuk L.O. et al. Radiofrequency ablation results at the treatment of colorectal hepatic liver metastases. Rossiyskiy zhurnal gastroenterologii, gepatologii, koloproktologii = Russian Journal of Gastroenterology, Hepatology, Coloproctology 2007;17(3): 84–9. (In Russ.)].
19. Mahnken A.H., Pereira P.L., de Baère T. Interventional Oncologic Approaches to Liver Metastases. Radiology 2013;266(2):407–30.
20. Mulier S., Ni Y., Jamart J. et al. Local recurrence after hepatic radiofrequency coagulation: multivariate meta-analysis and review of contributing factors. Ann Surg 2005;242(2):158–71.
21. Hur H., Ko Y.T., Min B.S. et al. Comparative study of resection and radiofrequency ablation in the treatment of solitary colorectal liver metastases. Am J Surg 2009;197(6):728–36.
22. Ahmad A., Chen S.L., Kavanagh M.A. et al. Radiofrequency ablation of hepatic metastases from colorectal cancer: are newer generation probes better? Am Surg 2006;72(10):875–9.
23. Lu D.S., Raman S.S., Limanond P. et al. Influence of large peritumoral vessels on outcome of radiofrequency ablation of liver tumors. J Vasc Interv Radiol 2003;14(10):1267–74.
24. Vogl T.J., Straub R., Eichler K. et al. Colorectal carcinoma metastases in liver: laser-induced interstitial thermotherapy – local tumor control rate and survival data. Radiology 2004;230(2):450–8.
25. Xu K.C., Niu L.Z., He W.B. et al. Percutaneous cryosurgery for the treatment of hepatic colorectal metastases. World J Gastroenterol 2008;14(9):1430–6.
26. Pan C.C., Kavanagh B.D., Dawson L.A. et al. Radiation-associated liver injury. Int J Radiat Oncol Biol Phys 2010; 76(3 Suppl):S94–100.
27. Cheng J.C., Wu J.K., Huang C.M. et al. Radiation-induced liver disease after three-dimensional conformal radiotherapy for patients with hepatocellular carcinoma: dosimetric analysis and implication. Int J Radiat Oncol Biol Phys 2002;54(1): 156–62.
28. Воробьев Н.А., Андреев Г.И., Калесник А.М. и др. Ранние результаты применения стереотаксической лучевой терапии у пациентов с метастатическим поражением печени. Российский онкологический журнал 2014;(4):22–3. [Vorob'ev N.A., Andreev G.I., Kalesnik A.M. et al. Early results of the stereotactic radiotherapy at patients with metastatic liver lesion. Rossiyskiy onkologicheskiy zhurnal = Russian Oncologic Journal 2014;(4):22–3. (In Russ.)].
29. Деньгина Н.В., Мозерова Е.Я. Стереотаксическая лучевая терапия и локальная гипертермия в лечении опухолей различных локализаций. Практическая онкология 2015;16(4):162–73. [Den'gina N.V., Mozerova E.Ya. Stereotactic radial therapy and local hyperthermia in the treatment of tumors of different localizations. Prakticheskaya onkologiya = Practical Oncology 2015;16(4):162–73. (In Russ.)].
30. Yuan Z.Y., Meng M.B., Liu C.L. et al. Stereotactic body radiation therapy using the CyberKnife(®) system for patients with liver metastases. Onco Targets Ther 2014;7:915–23.
31. Zarnegar R., Michalopoulos G. Purification and biological characterization of human hepatopoietin A, a polypeptide growth factor for hepatocytes. Cancer Res 1989;49(12):3314–20.
32. Madoff D.C., Abdalla E.K., Vauthey J.N. Portal vein embolization in preparation for major hepatic resection: evolution of a new standard of care. J Vasc Interv Radiol 2005;16(6):779–90.
33. Kim R.D., Kim J.S., Watanabe G. et al. Liver regeneration and the atrophy-hypertrophy complex. Semin Intervent Radiol 2008;25(2):92–103.
34. Таразов П.Г. Методы регионарной терапии опухолей различных локализаций. Практическая онкология 2015;16(4):131–9. [Tarazov P.G. Methods of the regional therapy of tumors with different localizations. Prakticheskaya onkologiya = Practical Oncology 2015;16(4):131–9. (In Russ.)].
35 Inaba Y., Arai Y., Matsueda K. et al. Right gastric artery embolization to prevent acute gastric mucosal lesions in patients undergoing repeat hepatic arterial infusion chemotherapy. J Vasc Interv Radiol 2001;12(8): 957–63.
36. Elias D., Goere D., Boige V. et al. Outcome of posthepatectomy-missing colorectal liver metastases after complete response to chemotherapy: impact of adjuvant intra-arterial hepatic oxaliplatin. Ann Surg Oncol 2007;14(11):3188–94.

Симультанное лапароскопическое и торакоскопическое вмешательство при раке прямой кишки с метастазом в легкое (клиническое наблюдение)

М.И. Давыдов, М.М. Давыдов, А.О. Расулов, А.К. Аллахвердиев, Д.В. Кузьмичев, А.В. Полыновский, Ю.Э. Сураева

ФГБУ «РОНЦ им. Н.Н. Блохина» Минздрава России; Россия, 115478, Москва, Каширское шоссе, 23

Контакты: *Андрей Владимирович Полыновский polynovskiy@gmail.com*

В статье описан клинический случай успешного лечения больной диссеминированным раком прямой кишки с использованием малоинвазивных технологий, позволивших провести одномоментное симультанное оперативное вмешательство на прямой кишке и легком, что способствовало быстрой реабилитации пациентки и сократило интервал времени до начала системной химиотерапии.

Ключевые слова: *рак прямой кишки, солитарный метастаз в легкое, миниинвазивная хирургия, лапароскопическая хирургия, торакоскопическая хирургия*

DOI: 10.17650/2220-3478-2016-6-1-48-52

Simultaneous laparoscopic and thoracoscopic intervention for lung metastases from rectal cancer (a clinical case)

M.I. Davydov, M.M. Davydov, A.O. Rasulov, A.K. Allakhverdiev, D.V. Kuz'michev, A.V. Polynovskiy, Yu.E. Suraeva

N.N. Blokhin Russian Cancer Research Center, Ministry of Health of Russia; 24 Kashirskoe Shosse, Moscow, 115478, Russia

The paper describes a clinical case of successful treatment in a female patient with disseminated rectal cancer by minimally invasive technologies that could perform one-stage simultaneous intervention into the rectum and lung, which promoted rapid patient rehabilitation and reduced systemic chemotherapy initiation time.

Key words: *rectal cancer, solitary lung metastasis, minimally invasive surgery, laparoscopic surgery, thoracoscopic surgery*

Введение

Одной из актуальных проблем современной онкологии является выбор тактики лечения больных диссеминированным раком толстой кишки. Показано, что при первичной постановке диагноза у 20–35 % пациентов уже выявляют отдаленные метастазы [1, 2]. Чаще всего метастазы при раке толстой кишки регистрируют в печени (более 50 %), реже – в легких (10–20 %), брюшине (10–13 %), яичниках (3–8 % женщин) [2–5]. Отдаленные результаты лечения больных метастатическим колоректальным раком остаются малоудовлетворительными, поскольку 5-летняя выживаемость составляет менее 10 % [3]. Развитие химиотерапии, современных хирургических технологий и методов лучевой терапии позволило изменить парадигму лечения генерализованного колоректального рака с симптоматического на условно-радикальное.

В ряде работ было показано, что удаление первичной опухоли у больных раком толстой кишки с отдаленными метастазами с дальнейшим проведением лекарственной терапии повышает общую выживаемость по сравнению с группой пациентов, которым проводилась только химиотерапия [6, 7]. У больных с солитарными метастазами хирургическое лечение позволяет удалить все опухолевые проявления, что в некоторых случаях позволяет достичь 5-летней выживаемости [8–10]. Развитие и внедрение лапароскопических и торакоскопических технологий в хирургическом лечении онкологических пациентов способствует быстрой послеоперационной реабилитации, что дает возможность в краткие сроки начать системную химиотерапию [11–13]. Данное клиническое наблюдение описывает успешный случай применения симультанного оперативного вмешательства в радикальном объеме лапаро- и торакоскопическим доступами у пациентки с раком прямой кишки и солитарным метастазом в легкое.

Клиническое наблюдение

Пациентка Г., *60 лет, обратилась в РОНЦ им. Н.Н. Блохина по поводу ранее выявленного рака прямой кишки с солитарным метастазом в нижней доле правого легкого. По месту жительства больной были выполнены 2 курса полихимиотерапии в режиме*

FOLFOXIRI, а затем курс дистанционной лучевой терапии суммарной очаговой дозой 47,5 Гр. На фоне лечения отмечена положительная динамика в виде исчезновения жалоб (боли в прямой кишке, кровь в кале), в связи с чем пациентка от оперативного вмешательства на тот момент отказалась. При контрольном обследовании через 3 мес отмечено увеличение образования в сегменте S10 правого легкого и уменьшение первичной опухоли прямой кишки. Обратилась в РОНЦ им. Н.Н. Блохина, где была проведена комплексная диагностика. Результаты обследования: по данным пальцевого ректального исследования и колоноскопии на высоте 5 см от переходной анальной складки в 2 см от зубчатой линии по задней полуокружности кишки определяется остаточная блюдцеобразная опухоль, размером до 4–5 см, умеренно подвижная. По данным магнитно-резонансной томографии органов малого таза (включая DWI-режим): фиброз около 50 % остаточной опухолевой ткани TRG3 (по Mandard). Дистальный край опухоли определяется на расстоянии 44 мм (ранее – 39 мм) от анального края, выше уровня верхнего края m. puborectalis на 12 мм. В краниокаудальном направлении протяженность опухоли уменьшилась с 45 до 35 мм. Проксимальный край опухоли располагается ниже уровня тазовой брюшины. Опухолевая ткань инфильтрирует кишечную стенку на 2–8 ч условного циферблата в пределах мезоректальной клетчатки (максимальная глубина инвазии – около 2 мм (ранее – до 9 мм)), стадия T3b (рис. 1, 2) Определяются единичные лимфатические узлы мезоректальной клетчатки без достоверных магнитно-резонансных признаков злокачественности, размером до 3 мм в диаметре. Лимфатические узлы таза не визуализируются. Отмечаются признаки инвазии экстрамуральных сосудов малого калибра. Наименьшее расстояние до мышц тазового дна – 1 мм на 4–7 ч условного циферблата – обусловлено распространением самой опухоли; достоверных признаков вовлечения леваторов не отмечено.

По данным компьютерной томографии органов грудной клетки с внутривенным контрастированием: в субплевральных отделах сегмента S10 нижней доли правого легкого определяется метастаз, размер которого увеличился с 1,6 × 1,0 до 1,8 × 1,2 см. Других очаговых образований не выявлено. Жидкость в плевральных полостях не определяется (рис. 3).

По данным позитронной эмиссионной томографии/компьютерной томографии обнаруживается опухолевая ткань с гиперметаболической активностью фтордезоксиглюкозы (18-ФДГ) в нижнеампулярном отделе прямой кишки и в сегменте S10 нижней доли правого легкого. Других очагов патологического накопления радиофармпрепарата не выявлено.

Диагноз рака прямой кишки подтвержден гистологически: умеренно-дифференцированная аденокарцинома. Морфологическую верификацию очага в легком не проводили. Статус пациентки был обсужден на мультидисциплинарной комиссии с участием хирурга-колопроктолога, торакального хирурга и химиотерапевта. Учитывая положительную динамику первичной опухоли и незначительное (менее 30 %) увеличение солитарного метастаза в легком, а также отсутствие других проявлений основного заболевания, подтвержденных на основании позитронно-эмиссионного исследования, ситуация была расценена как стабилизация опухолевого процесса. В связи с этим решено выполнить одномоментное хирургическое вмешательство на прямой киш-

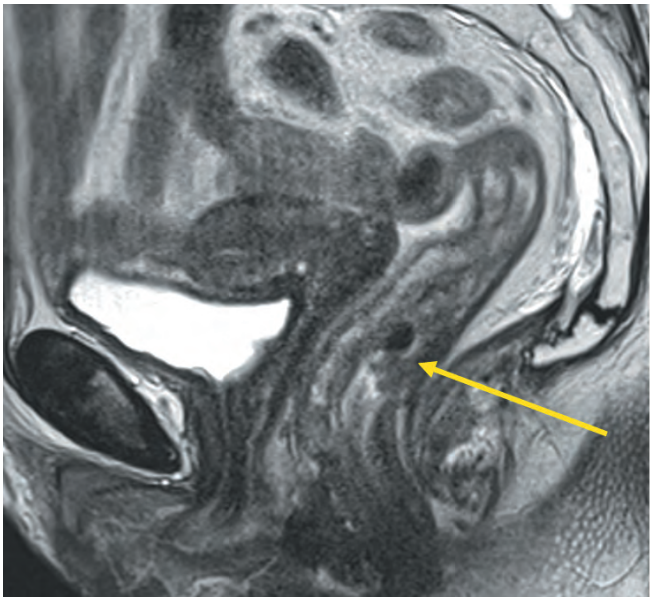

Рис. 1. *Сагиттальный срез. Опухоль указана стрелкой. Протяженность 35 мм*

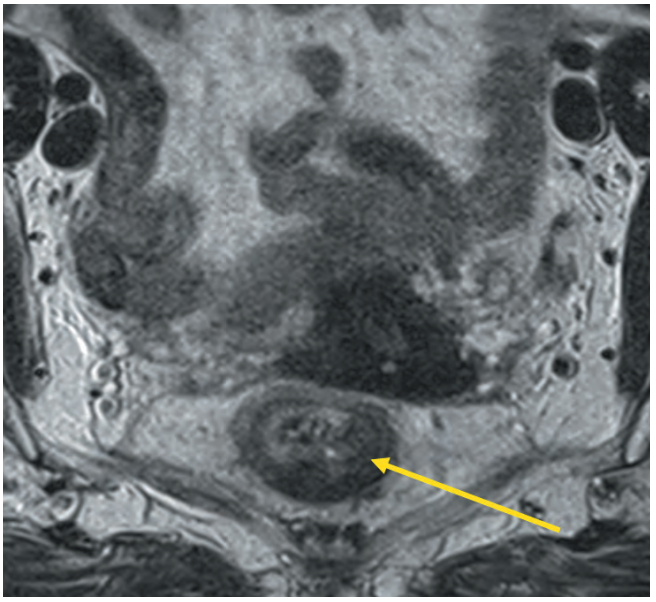

Рис. 2. *Фронтальный срез. Опухоль указана стрелкой. Инфильтрирует кишечную стенку в пределах мезоректальной клетчатки на 2–8 ч условного циферблата*

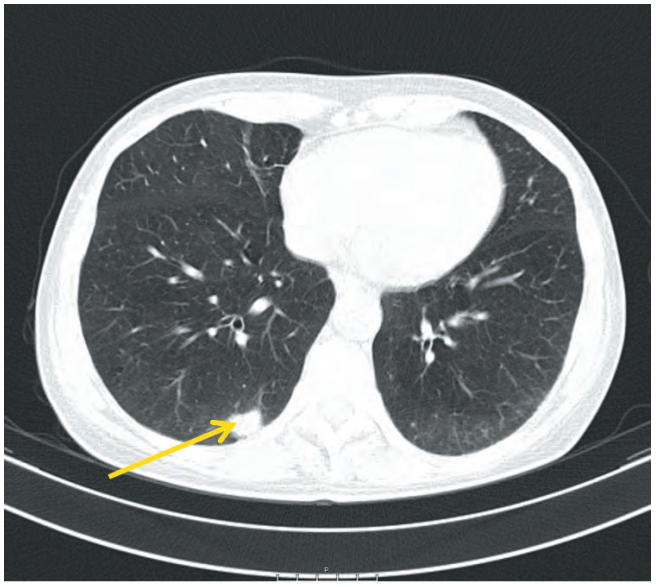

Рис. 3. *Метастаз в нижней доле правого легкого (указано стрелкой)*

ке и легком с последующим проведением системной химиотерапии.

Техника хирургического вмешательства. *После соответствующей предоперационной подготовки пациентке выполнена операция: лапароскопическая интерсфинктерная резекция прямой кишки с формированием анастомоза «бок-в-конец», торакоскопическая резекция нижней доли правого легкого. На первом этапе после наложения пневмоперитонеума (давление 12 мм вод. ст.) введен 10-миллиметровый троакар и проведена ревизия брюшной полости лапароскопом 30-градусной оптикой. При ревизии асцит не зарегистрирован, в печени метастазов не выявлено, забрюшинные лимфатические узлы не увеличены. Опухоль через тазовую брюшину не визуализируется. В брюшную полость дополнительно введены 3 троакара: 5-миллиметровые – в правую и левую мезогастральные области, 12-миллиметровый – в правую подвздошную область. С помощью гармонического скальпеля и монополярного крючка произведена медиолатеральная мобилизация сигмовидной кишки и ее брыжейки с клипированием и пересечением нижней брыжеечной артерии и вены у их основания (рис. 4, 5).*

Рассечена брюшина левого латерального канала и брюшина малого таза. Прямая кишка мобилизована до мышц тазового дна, при этом в нижнеампулярном отделе прямой кишки по задней полуокружности визуализирована опухоль размером до 4 см (рис. 6, 7).

На ретракторе LoneStar сформирован кисетный шов на зубчатой линии, произведена полнослойная циркулярная интерсфинктерная резекция прямой кишки ниже кисетного шва на 0,5 см. Мобилизованные прямая кишка с опухолью и сигмовидная кишка извлечены через анус. Кишка пересечена по линии адекватного кровоснабжения на уровне дистальной трети сигмовидной кишки с помощью аппарата TLC55. Сформирован ручной однорядный колоанальный анастомоз «бок-в-конец». Брюшная полость санирована, в малый таз установлены 2 силиконовых дренажа, выведенные через левую ягодицу, а также 1 дренаж к малому тазу, выведенный через 5-миллиметровый троакарный доступ слева.

Торакоскопический этап: введены троакар по V межреберью по задней подмышечной линии и 2 троакара по передней подмышечной линии по IV и VI межреберьям. Проведена ревизия плевральной полости – диссеминации по висцеральной и париетальной плевре не выявлено, жидкости нет. В нижней доле правого легкого в сегменте S10 определяется метастатический узел размером до 3 см, инфильтрирующий висцеральную плевру. При помощи ли-

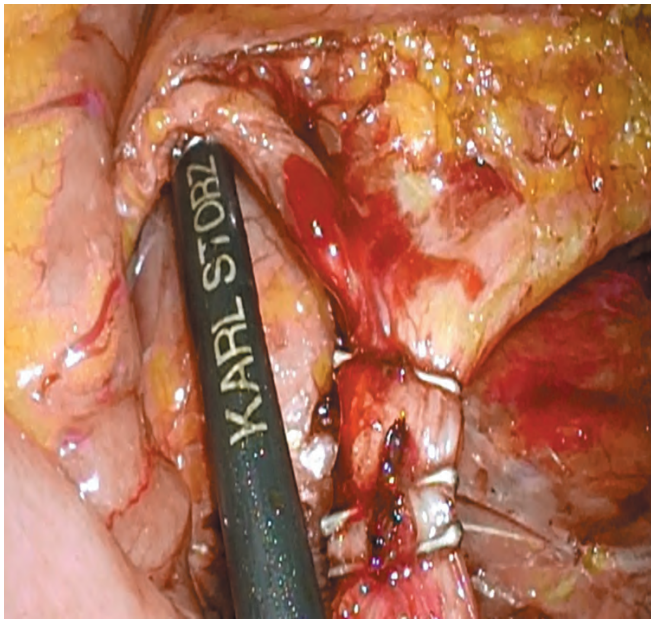

Рис. 4. *Клипирование нижней брыжеечной артерии*

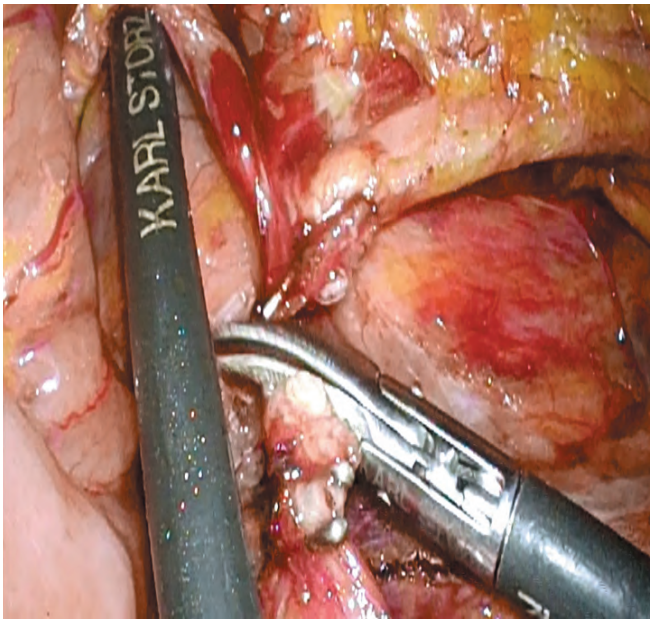

Рис. 5. *Пересечение нижней брыжеечной артерии*

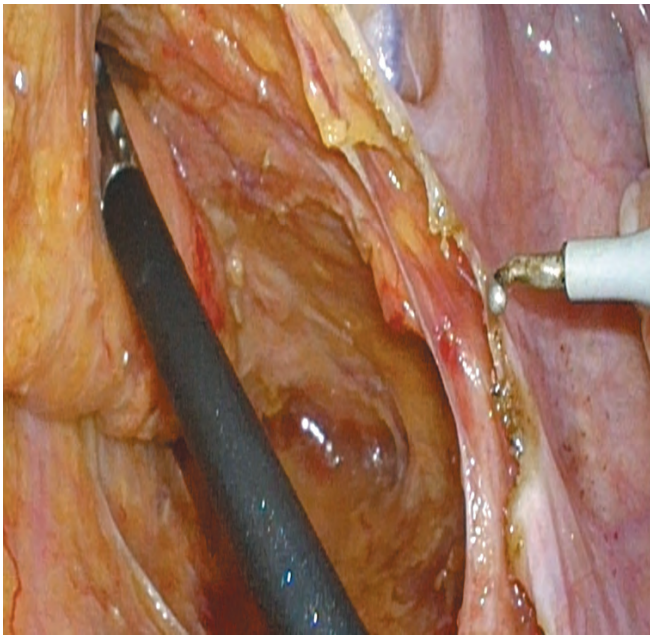

Рис. 6. *Мобилизация прямой кишки сзади и с боков*

Рис. 7. *Прямая кишка мобилизована до мышц тазового дна*

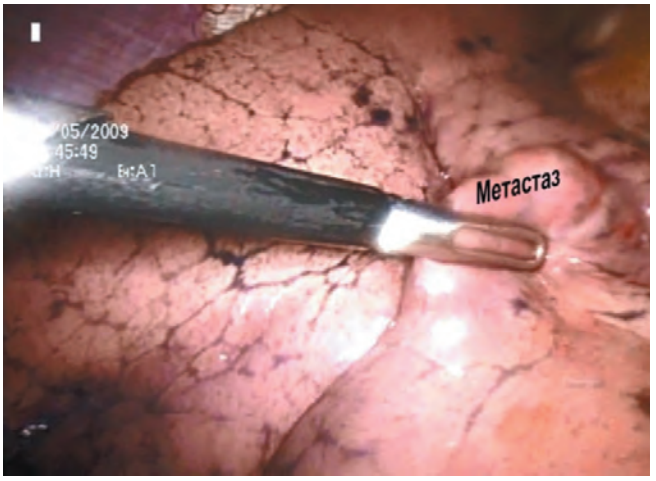

Рис. 8. *Захват паренхимы легкого и метастаза окончатым зажимом*

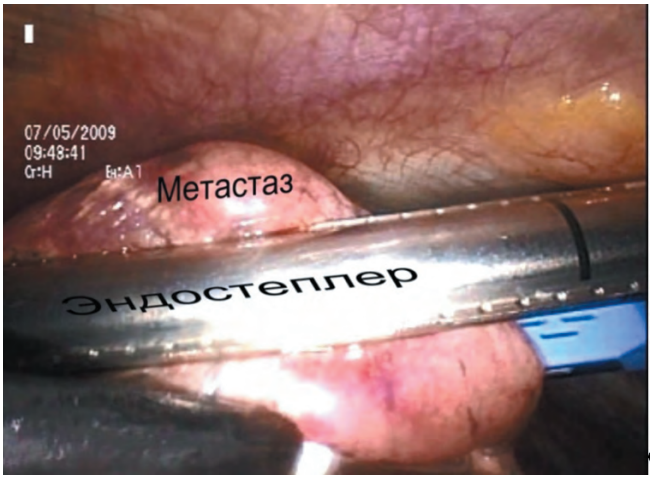

Рис. 9. *Плоскостная резекция легкого эндостеплером*

нейно-режущих аппаратов Eshelon 60 выполнена атипичная резекция нижней доли правого легкого (рис. 8, 9).

В плевральную полость через троакарный доступ установлен силиконовый дренаж. Продолжительность хирургического вмешательства составила 240 мин, кровопотеря – не более 50 мл. Течение послеоперационного периода гладкое, пациентка активизирована на 2-е сутки, выписана из отделения на 6-е сутки.

Гистологическое заключение послеоперационного материала: прямая кишка равномерно окружена жировой клетчаткой, контур которой на поперечных срезах с единичными углублениями не более 0,5 см – высокое качество мезоректумэктомии (G3) при оценке по методу Quirke. В дне язвенного дефекта слизистой оболочки прямой кишки среди преобладающих полей фиброза определяются множественные комплексы резидуальной аденокарциномы (G4 по Mandard, G1 по Dworak), прорастающей в клетчатку брыжейки. Максимальное расстояние между наружной границей мышечного слоя кишки и наиболее отдаленным инвазивным краем опухоли – 3,5 мм. Минимальное расстояние от циркулярной линии резекции до ближайшего фокуса опухоли – 3 мм. В проксимальном и дистальном краях резекции – без элементов опухоли, 3 лимфатических узла – без элементов опухоли. Узел в легком имеет строение аденокарциномы кишечного типа (G4 по Mandard, G1 по Dworak) – метастаз. Пациентка консультирована химиотерапевтом, рекомендовано проведение 6 курсов адъювантной полихимиотерапии по схеме XELOX.

Диагноз при выписке: рак прямой кишки на 5 см, метастаз в нижней доле правого легкого T3N0M1a IVa стадии. Состояние после предоперационной химиотерапии (2 курса полихимиотерапии FOLFOXIRI) в сочетании с лучевой терапией суммарной очаговой дозой 47,5 Гр.

Обсуждение

Более трети пациентов с колоректальным раком на момент постановки диагноза имеют отдаленные метастазы. «Золотым стандартом» в лечении данной категории больных является максимальный объем циторедуктивной операции с дальнейшим проведением системной лекарственной терапии. Данный подход, по литературным данным, позволяет добиться оптимальных отдаленных результатов по сравнению с чисто лекарственным лечением. Применение лапароскопического и торакоскопического доступов позволяет снизить частоту послеоперационных осложнений, а также ускорить реабилитацию пациентов без ущерба онкологическому радикализму [14–16].

Необходимым условием в планировании оперативного вмешательства у больных диссеминированным раком толстой кишки является правильная оценка степени распространенности опухолевого процесса. В нашем наблюдении мы использовали весь спектр современных диагностических возможностей, позволяющих максимально точно провести оценку распространенности заболевания, такие как: магнитно-резонансная томография органов малого таза, компьютерная томография органов грудной и брюшной полостей, а также позитронно-эмиссионная томография, что позволило нам выполнить одномоментную сфинктеросохраняющую операцию с резекцией легкого. Сочетанное применение лапароскопического и торакоскопического доступов в данном клиническом наблюдении позволило выписать пациентку в удовлетворительном состоянии на 6-е сутки после операции и начать курс системной химиотерапии уже через 2 нед.

Заключение

Таким образом, применение малоинвазивных технологий в лечении генерализованного колоректального рака позволяет достигнуть более ранних сроков реабилитации, что при условии симультанного вмешательства значительно сокращает сроки до начала системной химиотерапии.

ЛИТЕРАТУРА / REFERENCES

1. Goldberg R.M. Advances in the treatment of metastatic colorectal cancer. Oncologist 2005;10 Suppl 3:40–8.
2. Zacharakis M., Xynos I.D., Lazaris A. et al. Predictors of survival in stage IV metastatic colorectal cancer. Anticancer Res 2010;30(2):653–60.
3. Jemal A., Siegel R., Ward E. et al. Cancer statistics, 2009. CA Cancer J Clin 2009;59(4):225–49.
4. Pastorino U., Buyse M., Friedel G. et al. Long-term results of lung metastasectomy: prognostic analyses based on 5206 cases. The International Registry of Lung Metastases. J Thorac Cardiovasc Surg 1997;113(1):37–49.
5. Moorcraft S.Y., Ladas G., Bowcock A., Chau I. Management of resectable colorectal lung metastases. Clin Exp Metastasis 2016;33(3):285–96.
6. Ruo L., Gougoutas C., Paty P.B. et al. Elective bowel resection for incurable stage IV colorectal cancer: prognostic variables for asymptomatic patients. J Am Coll Surg 2003;196(5):722–8.
7. Karoui M., Roudot-Thoraval F., Mesli F. Primary colectomy in patients with stage IV colon cancer and unresectable distant metastases improves overall survival: results of a multicentric study. Dis Colon Rectum 2011;54(8):930–8.
8. Meriggi F., Bertocchi P., Zaniboni A. Management of potentially resectable colorectal cancer liver metas-tases. World J Gastrointest Surg 2013;5(5):138–45.
9. Патютко Ю.И., Сагайдак И.В., Поляков А.Н. и др. Хирургическое и комбинированное лечение больных колоректальным раком с метастатическим поражением печени. Онкологическая колопроктология 2011;(1):32–9. [Patyutko Yu.I., Sagaydak I.V., Polyakov A.N. et al. Surgery and chemotherapy plus surgery for patients with colorectal cancer liver metastases. Onkologicheskaya koloproktologiya = Colorectal Oncology 2011;(1):32–9. (In Russ.)].
10. Taniai N., Yoshida H., Mamada Y. et al. Outcome of surgical treatment of synchronous liver metastases from colorectal cancer. J Nippon Med Sch 2006;73(2):82–8.
11. Kim J.H., Ahn B.K., Park S.J. et al. Long-term Outcomes of Laparoscopic versus Open Surgery for Rectal Cancer: A Single-center Retrospective Analysis. Korean J Gastroenterol 2015;65(5): 273–82.
12. Kuhry E., Schwenk W., Gaupset R. et al. Long-term outcome of laparoscopic surgery for colorectal cancer: a cochrane systematic review of randomised controlled trials. Cancer Treat Rev 2008;34(6):498–504.
13. Veldkamp R., Kuhry E., Hop W.C. et al. Laparoscopic surgery versus open surgery for colon cancer: short term outcomes of a randomised trial. Lancet Oncol 2005;6(7):477–84.
14. Sammour T., Jones I.T., Gibbs P. et al. Comparing oncological outcomes of laparoscopic versus open surgery for colon cancer: Analysis of a large prospective clinical database. J Surg Oncol 2015;111(7):891–8.
15. Mutsaerts E., Zoetmulder F., Meijer S. et al. Long-term survival of thoracoscopic metastasectomy versus metastasectomy by thoracotomy in patients with a solitary pulmonary lesion. Eur J Surg Oncol 2002;28(8):864–8.
16. Nakajima J., Takamoto S., Tanaka M. et al. Thoracoscopic surgery and conventional open thoracotomy in metastatic lung cancer. Surg Endosc 2001;15(8):849–53.