

## Органосохраняющая хирургия рака прямой кишки – эволюция, современные тенденции и перспективы

Р.И. Тамразов, А.О. Расулов, С.С. Гордеев

ФГБУ «Российский онкологический научный центр им. Н.Н. Блохина» РАМН, Москва

Контакты: Расим Ильхамович Тамразов [oncopro@gmail.com](mailto:oncopro@gmail.com)

*Тяжелый недуг врачуют лишь отчаянные средства.  
Уильям Шекспир «Гамлет» (1601)*

*В статье отражены основные этапы развития органосохраняющей хирургии рака прямой кишки. Приведен исторический взгляд на данную проблему с позиций исследований прошлых лет в нашей стране и за рубежом, а также анализ современного представления сфинктеросохраняющих операций и перспективные направления в этой области.*

**Ключевые слова:** рак прямой кишки, сфинктеросохраняющие операции, сшивающие аппараты

**Organ-sparing surgery for rectal cancer: evolution, current trends, and prospects**

*R.I. Tamrazov, A.O. Rasulov, S.S. Gordeyev*

*N.N. Blokhin Russian Cancer Research Center, Russian Academy of Medical Sciences, Moscow*

*Diseases desperate grown;  
By desperate appliances are relieved.  
William Shakespeare «Hamlet» (1601)*

*The article describes the main stages of the development of sphincter-saving surgery for rectal cancer. An historical look at this issue from the standpoint of research of past years in our country and abroad, as well as analysis of current sphincter-preserving surgery and future directions in this area.*

**Keywords:** rectal cancer, sphincter-preserving surgery, staplers

Статистические показатели последних десятилетий указывают на неуклонный рост заболеваемости колоректальным раком практически во всем мире. Данная патология выходит на первые позиции в структуре как заболеваемости, так и смертности. Одновременно растет интерес научного сообщества к данной проблеме как среди хирургов, онкологов, так и среди специалистов фундаментальных областей, генетиков, биологов и др. Однако хирургический метод лечения рака толстой кишки остается ведущим, а хирургия рака прямой кишки (РПК) наиболее сложной и дискутабельной.

Хирургия РПК насчитывает практически 200-летнюю историю. За этот период поменялись и были кардинально пересмотрены многие подходы к пониманию принципов удаления опухоли, этапности удаления, методов завершения оперативного вмешательства и т. д. Вопросы органосохраняющей хирургии РПК всегда были актуальны, а на современном этапе развития общества, безусловно, являются приоритетными. Исторический путь развития ректальной хирургии можно разделить на несколько этапов:

1. Начальный этап, связанный с первыми попытками удаления прямой кишки с опухолью, которые

выполнялись преимущественно из задних (дорзальных) хирургических доступов к прямой кишке.

2. Внедрение комбинированных доступов при операциях на прямой кишке, попытки формирования анастомозов.

3. Совершенствование хирургических операций при РПК с использованием современных методов обезболивания, внедрение сшивающих аппаратов для формирования колоректальных анастомозов. Разработка и применение на практике техники тотальной мезоректумэктомии. Обоснованное расширение показаний к выполнению органосохраняющих, функционально выгодных операций.

4. Технологический прогресс, обусловленный появлением современных лучевых установок, химиопрепаратов, развитием малоинвазивной хирургии, эндхирургии, и, как следствие, улучшение отдаленных результатов лечения РПК.

Предложенная в конце XX в. хирургом Эрнестом Майлсом (E. Miles) операция «брюшно-промежностная экстирпация прямой кишки» [42] долгое время была стандартом хирургического лечения нижней и среднеампулярной РПК, потому как давала возможность наиболее широкого иссечения окружающих

тканей и обеспечивала лучший локорегионарный контроль по сравнению с другими операциями [54]. Во Франции с 1886 г. комбинированный метод широко применял Е.А.У.А. Quenu, с именем которого также связывают брюшно-промежностную экстирпацию прямой кишки. В России экстирпация прямой кишки особенно активно применяется после 1929 г., когда В.П. Брайцев выступил на Съезде российских хирургов решительным сторонником этого метода и в дальнейшем его широко пропагандировал [4].

Одним из важнейших постулатов Э. Майлса был тот факт, что он впервые предположил, что РПК может распространяться по лимфатическим сосудам в проксимальном направлении. Он сформировал принципы моноблочной резекции, которые в то время уже активно применялись в отношении рака молочной железы, и высказал предположение об их актуальности и при операциях на малом тазу. Обосновав, таким образом, необходимость выполнения более агрессивных хирургических вмешательств, он одновременно на многие годы практически исключил из практики все существовавшие на тот период времени сфинктеросохраняющие операции, которые выполнялись в основном промежностным доступом, а частота местных рецидивов достигала 90 % [54]. Внедрение в практику брюшно-промежностной экстирпации позволило несколько улучшить отдаленные результаты лечения РПК, но одновременно с этим данная операция имела ряд отрицательных сторон: большое число гнойных осложнений, расстройств функции мочеполовой сферы и др. Однако самым отягощающим моментом является наличие у больных постоянной колостомы. И до сегодняшнего дня основной причиной колостомии во всем мире являются операции при злокачественных опухолях прямой кишки.

На этапах становления хирургии РПК Н.У. Маунселл (1892) и R.F. Weir (1901) предлагали совершенствовать и шире применять в клинической практике операции с сохранением сфинктерного аппарата. Это не получило отклика у хирургов, так как основной операцией в то время считалась экстирпация прямой кишки. Пионерами сфинктеросохраняющих операций, выполнявшихся из заднего доступа, можно считать Краске и Мейсона, которые описали трансакральную резекцию прямой кишки по Краске [36] и транссфинктерную резекцию прямой кишки по Мейсону [40]. Несмотря на то что обе операции позиционировались как радикальные, это определение к ним можно применить только условно. Задний доступ к прямой кишке не является адекватным с онкологической точки зрения, связан с высоким числом послеоперационных осложнений и в настоящее время представляет только академический интерес. Современным аналогом операции Краске была описанная S.A. Localio брюшно-крестцовая резекция прямой кишки [39]. Во время этой операции основной этап мобилизации прямой

кишки осуществлялся со стороны брюшной полости через диагональный разрез в положении пациента лежа на боку. Резекция кишки и формирование анастомоза осуществлялись в свою очередь через промежностный доступ, выполненный посредством резекции крестца. Данная методика дольше других применялась в клиниках, так как в отличие от операций Kraske и Mason позволяла адекватно выполнить полное удаление мезоректума, осуществить высокую перевязку верхних прямокишечных сосудов и полностью сохранить сфинктерный аппарат. Авторы докладывали частоту осложнений и онкологические результаты, сравнимые с другими видами хирургических вмешательств [17, 33]. Тем не менее в большинстве современных клиник данная операция не применяется как технически более сложная и связанная с потенциальным риском развития большего количества осложнений.

В 1939 г. W. Vabcock выполнил операцию с протягиванием мобилизованной толстой кишки через сфинктер заднего прохода с оставлением избытка низведенной кишки и последующим его отсечением через 10 дней. По предложению Н.Н. Петрова и С.А. Холдина [9] данная операция в отечественной практике получила название «брюшно-анальной резекции прямой кишки». Однако в широкую хирургическую практику эта операция вошла только в середине XX в. в модификации Vascon [14]. Основными преимуществами метода были адекватный доступ, ограничивающийся только лапаротомной раной, возможность радикального удаления прямой кишки и сохранения сфинктерного аппарата, но зачастую ценой его неудовлетворительной функциональной активности в послеоперационном периоде. В оригинале операция предполагала только демукозацию анального канала и низведение в нее сигмовидной кишки без наложения каких-либо швов или анастомоза. Предложено множество модификаций брюшно-анальной резекции и пластических приемов, обеспечивающих жизнеспособность толстокишечного трансплантата по Vabcock, Black, Cutait и Turnbull [13, 20, 24, 55], однако все они предлагали лишь незначительные изменения предложенной Vascon процедуры. Основной проблемой оставались неудовлетворительные функциональные результаты, в первую очередь анальной континенции. В своем наиболее крупном исследовании Turnbull докладывал удовлетворительную функцию удержания кала только у 25,6 % больных [55]. В современном виде данная методика была описана в 1972 г. хирургом Аланом Парксом (A.G. Parks) и успешно применяется по сей день [47]. Основными отличиями предложенной Парксом операции были первичное формирование колоанального анастомоза (без оставления избытка низведенной кишки), транссфинктерная мобилизация дистального отрезка прямой кишки и возможность выполнения сфинктеросохраняющей операции даже при располо-

жении опухоли на уровне зубчатой линии. Количество осложнений после данной операции сравнимо с другими типами оперативных вмешательств [18]. Впервые для операций с низведением сигмовидной кишки Паркс доложил удовлетворительную функцию удержания — у 99 % больных [48].

Не менее важным моментом, влияющим на функцию сфинктера, является метод фиксации низведенной кишки. В конце 1940-х гг. разрабатывались способы брюшно-анальной резекции прямой кишки с демукозацией слизистой оболочки заднепроходного канала и протягиванием низведенной кишки через демукозированный канал [8]. Г.В. Бондарь и соавт. на рубеже 1970–80 гг. предложили выполнять демукозацию слизистой анального канала на резиновой трубке или специально разработанном авторами ретракторе, отступая на 1–2 см проксимально от аноректальной линии [1–3].

Множество других вариантов брюшно-анальной резекции прямой кишки отличаются в основном временем формирования анастомоза (первичным или отсроченным), а также наличием или отсутствием проведения демукозации анального канала [19, 22, 48].

В настоящее время некоторые авторы рассматривают брюшно-анальную резекцию с низведением сигмовидной кишки только в качестве «операции запаса» после неудачного первого формирования аппаратного анастомоза и/или при операциях по поводу рецидива РПК [26]. С другой стороны, брюшно-анальная резекция применяется в лечении рецидивирующих ректовагинальных свищей, которые являются частым осложнением предоперационной химиолучевой терапии [12, 46].

Если эволюция сфинктеросохраняющих операций при низко расположенных опухолях прямой кишки шла преимущественно по пути модификации вмешательства с низведением сигмовидной кишки, то в отношении рака верхнеампулярного отдела прямой кишки и некоторых опухолей среднеампулярного отдела рассматривались варианты операций без повреждения аноректальной зоны.

Р. Kraske, выполнив резекцию прямой кишки из промежностно-крестцового доступа, тем самым внедрил термин «задняя резекция прямой кишки». Лишь спустя полвека была детально разработана методика передней резекции прямой кишки, которая полностью выполнялась со стороны брюшной полости, основоположником которой является С.Ф. Dixon [25]. В отечественной практике впервые выполнил эту операцию Б.А. Петров.

Одновременно с развитием принципов органосохраняющей хирургии инженерами велся поиск возможности создания механических приспособлений для прошивания и соединения тканей. Первый описанный механический аппарат был изобретен в Венгрии в 1909 г. Humer Hültl (рис. 1). В 1921 г. Aladár von Petz выпустил более простой аппарат (рис. 2), ставший про-

тотипом современных механических сшивающих аппаратов [15].

Однако поворотным моментом в развитии хирургии РПК стало создание в 1957 г. в СССР первого в мире аппарата для механического сшивания кишки (аппараты КЦ-28, SPTU), который осуществлял соединение сшиваемых тканей с помощью танталовых скобок [11]. Использование механического скобочного шва значительно сокращало время проведения операции и облегчало выполнение технических моментов операции. В 1975 г. Н.Н. Каншиным, И.А. Гуськовым, А.Е. Сачковым был разработан сшивающий аппарат компрессионного анастомоза (АКА), предназначенный для формирования бесшовного кругового анастомоза (рис. 3 и 4). Отечественные инженеры под руководством проф. Н.Н. Каншина модифицировали принцип так называемой пуговки Мерфи, создав миниатюрные компрессионные конструкции, которые надевались на головку сшивающего аппарата и после прошивания и удаления аппарата сдавливали анастомозируемые участки кишки. Проведенные экспериментальные исследования данного компрессионного анастомоза показали их высокую герметичность



Рис. 1. Первый механический аппарат



Рис. 2. Аппарат Aladár von Petz



Рис. 3. Аппарат компрессионного анастомоза АКА-2

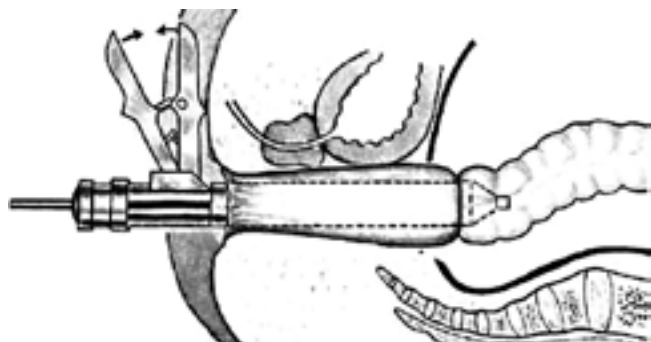


Рис. 4. Принцип формирования анастомоза аппаратом АКА-2

и надежность. Это дает возможность избавить хирургов от необходимости наложения второго ряда подкрепляющих швов, что не только улучшает условия заживления тканей в области соустья, но и создает весьма благоприятные возможности для формирования сигморектальных анастомозов при низких чрезбрюшных резекциях прямой кишки [6, 7]. Особенностью метода является отсутствие швов в стенке кишки. Соединение тканей достигается методом компрессии, а в непосредственном месте наложения анастомоза остается пластиковое кольцо, которое самостоятельно отходит в среднем на 9–10-е сутки после операции. В доступных исследованиях частота развития несостоятельности после наложения компрессионного анастомоза ниже по сравнению с другими техниками, но делать выводы на основании этих данных некорректно, так как не было проведено ни одного сравнительного рандомизированного исследования [31, 32, 41, 57].

Фактически, с этого момента колоректальная хирургия шагнула в новую эпоху, внедрение сшивающих аппаратов изменило всю идеологию этого раздела хирургии и сформировало современные принципы органосохраняющей хирургии. В эпоху до разработки

аппаратных методов формирования анастомоза максимально низкое расположение опухоли для выполнения этой операции определялось хирургами как 10 см от анального края, в редких случаях у женщин с широким тазом – 8 см [29]. На современном этапе развития колоректальной хирургии имеются возможности формирования крайне низких наданальных анастомозов с помощью аппаратных технологий. Но, несмотря на технические трудности низкого формирования кишечного соустья, передняя резекция прямой кишки была и остается одной из наиболее популярных операций в онкопроктологии.

После исследования российских разработок американский хирург Mark Ravitch в 1967 г. описал ряд функциональных и технических аспектов, таких как различная длина скобочного шва, многоразовые аппараты, сменные кассеты и первый циркулярный сшивающий аппарат с двойным рядом скобок [50, 51].

В 1976 г. крупнейшая компания по производству хирургического инструментария, специализирующаяся на разработке сшивающих аппаратов для колоректальной хирургии, Этикон (Ethicon, Inc.) представила первый механический сшивающий аппарат, все части которого были предназначены для использования у одного пациента. Примерно с этого периода в западных клиниках развитие и внедрение степлерных технологий носит повсеместный характер. Тем самым, с одной стороны, технические новшества вытесняют ручные способы формирования анастомозов, с другой, открывают перспективы для расширения показаний к сфинктеросохраняющим операциям.

Следует отметить, что с 1989 г. основным компонентом скобок, используемых для прошивания, стал титан, а в дальнейшем титановый сплав (90 % титан, 6 % алюминий, 4 % ванадий) как более твердый материал, заменивший нержавеющую сталь.

На сегодняшний день большинство клиник отдают предпочтение формированию двойного степлерного анастомоза [28]. Эта техника предполагает, что обе культи кишки сначала прошиваются линейным степлерным аппаратом, а затем, после пересечения кишки, накладывается циркулярный степлерный анастомоз (рис. 5, 6). Преимуществом такого анастомоза является то, что при его формировании можно не учитывать разницу в диаметре проксимального и дистального отрезков кишки, на которую накладывается анастомоз, а также нет необходимости наложения кисетного шва, который представляет определенные технические трудности в глубине малого таза. К другим преимуществам метода относится минимизация вероятности контаминации раны кишечным содержимым [23, 44, 49]. Впервые этот метод был описан F.C. Nance et al. в 1979 г. [45] в серии операций на различных органах желудочно-кишечного тракта, а его эффективность и безопасность подтверждены в последующей серии исследований C.D. Knight и F.D. Griffen [30, 35]. Час-

тота развития несостоятельности двойного степлерного анастомоза варьирует от 2,7 до 9,7 % по данным различных исследователей [16, 34, 38, 43, 52]. Несмотря на то что техника формирования двойного степлерного анастомоза безусловно проще для рутинного применения, в большинстве публикаций не удалось показать ее преимущество перед обычным циркулярным степлером. Наблюдается некоторое снижение частоты несостоятельности при использовании нового метода, даже без использования разгрузочной стомы, но эта разница не является статистически значимой [21, 43, 53].

По определенным причинам до 1990-х гг. в отечественной хирургии именно отсутствие доступных аппаратных технологий не позволяло широко применять низкие чрезбрюшные резекции, и отказ от этих операций был направлен в сторону брюшно-анальных резекций или экстирпаций прямой кишки, где не требовались механические швы. Лишь в некоторых специализированных клиниках по-прежнему использовались аппараты компрессионного анастомоза (АКА-2), что позволяло выполнять органосохраняющие опера-

ции. Тем не менее за последние два десятилетия компрессионный анастомоз постепенно уступал место новым методикам формирования анастомоза, возможно незаслуженно. Данный факт экономически и практически обоснован, и современные поколения хирургов практически не имеют опыта использования аппарата АКА-2, в виду доступности и распространенности циркулярных степлеров. Однако в последние годы в отечественных и зарубежных публикациях все чаще можно увидеть возврат к принципам компрессионного анастомоза, которые основаны также на разработках отечественных конструкторов – при помощи устройства из никелида титана с эффектом памяти формы [10].

Таким образом, последние годы характеризуются выраженным техническим прогрессом, и трудно сегодня представить клинику в нашей стране и за рубежом, не обладающую всеми возможностями для выполнения сфинктеросохраняющих операций. Такие принципы формирования анастомоза, как отсутствие натяжения кишки, адекватность кровоснабжения, герметичность, надежный гемостаз, адекватный просвет, являются основополагающими, но можно констатировать, что не только оценка интраоперационной ситуации хирургом, но и качественное техническое решение является залогом успешного исхода оперативного вмешательства. Все чаще приходится отмечать, что в разработке современных устройств для колоректальной хирургии производители инструментария отталкиваются от мнений и опросов хирургов, отмечающих слабые и сильные стороны аппаратов. Ярким примером может служить разработка линейно-сшивающего аппарата КОНТУР (CONTOUR, Ethicon, Inc., рис. 7) – криволинейный аппарат для глубокого доступа в малый таз, который, по мнению большинства хирургов, на сегодня является наиболее комфортным и надежным устройством для формирования анастомозов.

В основе разработки технических приспособлений для органосохраняющей хирургии заложены принципы бережного отношения к тканям, которые были разработаны более 100 лет назад William Halsted. С тех



Рис. 5. Линейный сшивающий аппарат



Рис. 6. Циркулярный сшивающий аппарат

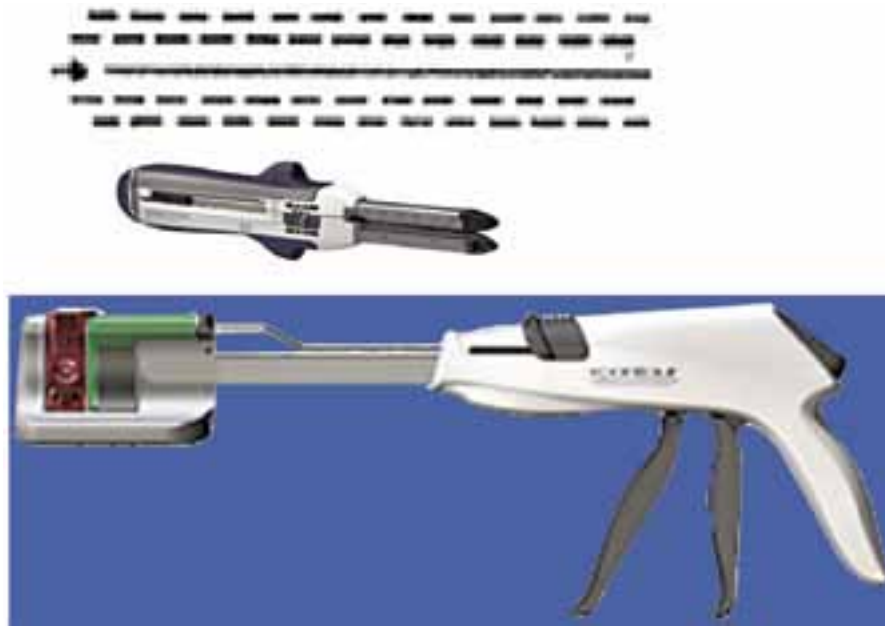


Рис. 7. Линейные швнюще-режущие аппараты (аппарат CONTOUR)

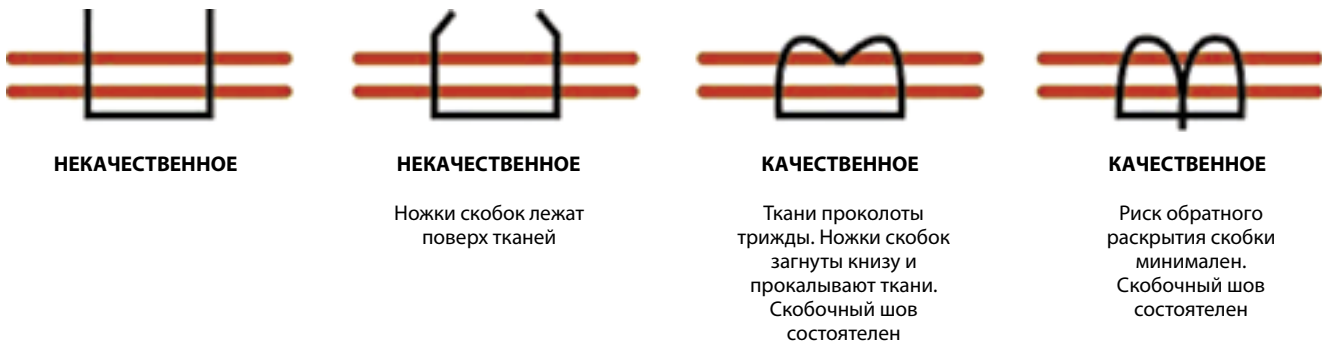

Рис. 8. Закрытие скобок на тканях

пор эти принципы не изменились, однако эволюция хирургии, методик взаимодействия с тканями, стала более комплексной. Современный хирург, практикующий в колоректальной хирургии, должен четко представлять структуру и биомеханику тканей, взаимодействие инструментов и тканей (степень и правильность закрытия скобок, рис. 8, 9а, б, в), понимать выбор того или иного устройства или сменной кассеты (цвет кассеты различен в зависимости от толщины стенки кишки, рис. 10), степень компрессии нашиваемые ткани (минимальное время компрессии должно составлять 15 сек, рис. 11) и т. д. Для хирурга успехом выполнения сфинктеросохраняющей операции сегодня служит не только уровень опухолевого поражения прямой кишки, но и оценка исходного распространения опухолевого процесса, а технические приспособления значительно облегчают проведение оперативных вмешательств.

Каковы же перспективы органосохраняющей хирургии? С конца прошлого столетия отмечен бурный

рост числа малоинвазивных процедур (МИР), и сегодня следует констатировать, что наступила эпоха мало-травматичной хирургии, основанной на высоких технологиях. Фактически весь объем операций, ранее выполнявшихся открытым способом, выполняется эндоскопически, с использованием тех же устройств, что и при открытой хирургии. Набирают популярность трансректальные операции при начальных стадиях рака (технологии ТЕМ и ТЕО), минилапароскопически ассистированные операции по технологии NOTES (Natural orifice transluminal endoscopic surgery) [37]. Еще одна из наиболее современных операций, при которой доступ к прямой кишке осуществляется со стороны промежности, является APPEAR, разработанная британскими хирургами [56]. Доступ осуществляется посредством разреза в форме полуокружности, повторяющего контуры фасции Денонвиллье. Авторы утверждают, что такой метод обеспечивает наиболее оптимальную визуализацию слоя диссекции, позволяет полностью выполнить мезоректумэктомию со сто-

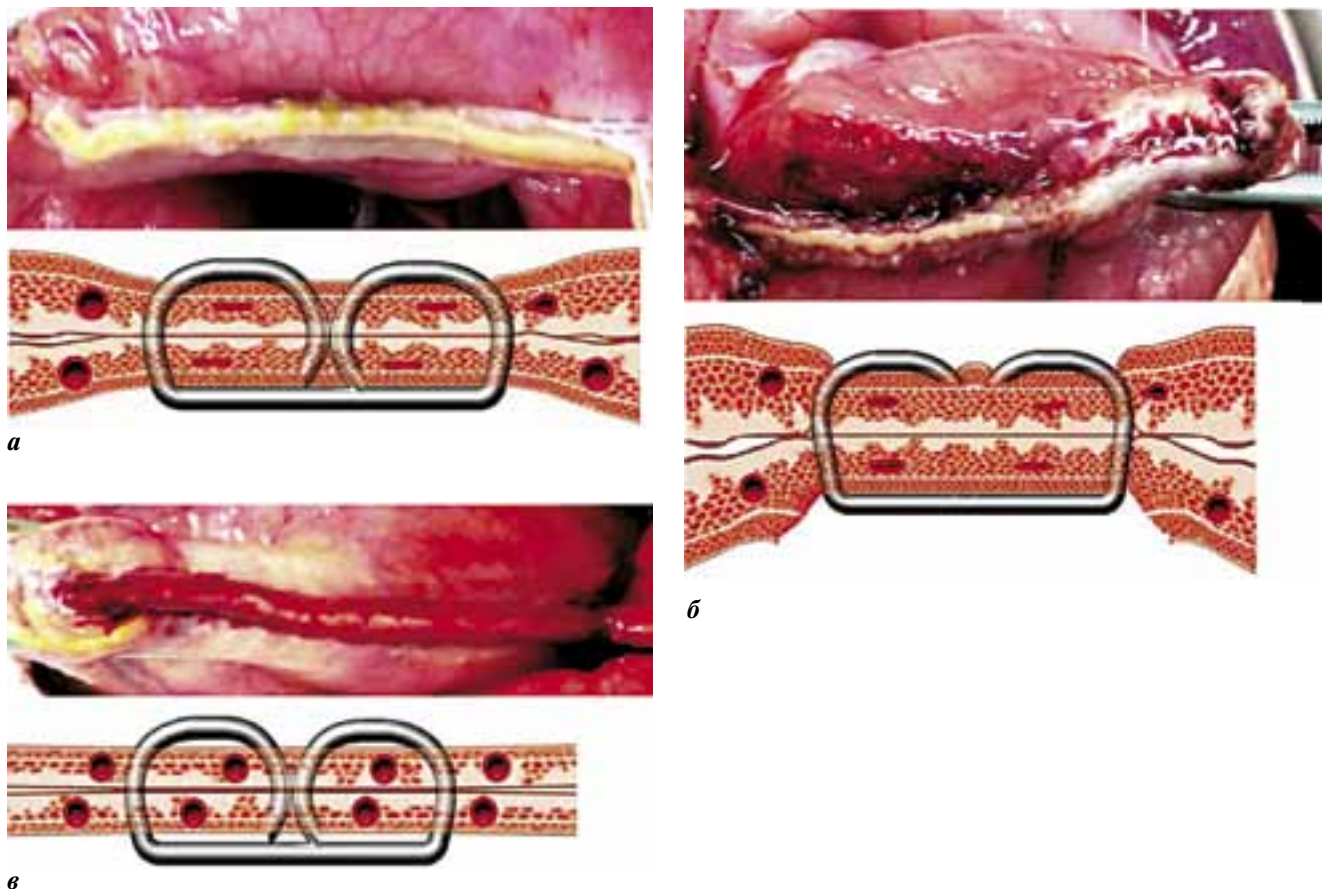


Рис. 9. Закрывание скобок на тканях: а – хороший гемостаз, качественный шов; б – неправильное формирование скобок; в – кровотечение из линии шва

СМЕННАЯ КАССЕТА	ОТКРЫТАЯ СКОБКА	ЗАКРЫТАЯ СКОБКА	ДИАМЕТР ПРОВОЛОКИ
СЕРАЯ 	2,0 мм	0,8 мм	0,21 мм
БЕЛАЯ 	2,5 мм	1,0 мм	
СИНЯЯ 	3,5 мм	1,5 мм	
ЖЕЛТАЯ 	3,8 мм	1,8 мм	
ЗЕЛЕНАЯ 	4,8 мм	2,0 мм	0,23 мм
	4,1 мм		

Рис. 10. Закрывание скобок на тканях

роны промежности, а также сформировать ручной или аппаратный анастомоз под полным визуальным контролем. Эффективность и онкологическая адекватность такой операции пока является предметом клинических исследований.

**Заключение**

Органосохраняющая хирургия прямой кишки, пройдя длительный исторический путь, на современном этапе достигла высокого уровня. Однако следует учитывать тот факт, что современная онкохирургия

должна соответствовать основным требованиям: онкологическая адекватность, основанная на правильной верификации и стадировании опухолевого процесса, предшествующего неoadьювантного воздействия; максимальная безопасность — правильный выбор объема

операции, оперативного доступа, наименьшая травматизация и надежность анастомозов; высокая функциональность — рациональный вариант пластики, формирование технически простых анастомозов [5].

Разработка новых методов выполнения сфинктеросохраняющих операций, повышение абластики онкологических операций на малом тазу в условиях предоперационной лучевой терапии, а также научное обоснование безопасности таких вмешательств позволили значительно улучшить функциональные результаты лечения РПК за последние десятилетия [27]. Наиболее сложным и актуальным вопросом является выбор хирургической тактики в отношении низко расположенных опухолей. Но необходимо учитывать, что не техническое исполнение сфинктеросохраняющей операции, а положительный отдаленный онкологический результат должен быть основой органосохраняющей хирургии РПК.




Рис. 11. Динамика компрессии тканей

## Л И Т Е Р А Т У Р А

1. Бондарь Г.В., Барсуков Ю.А., Башеев В.Х. Органосохраняющие резекции прямой кишки при раке. Хирургия 1988;11:12–15.
2. Бондарь Г.В., Башеев В.Х. Восстановление естественного акта дефекации при хирургическом лечении рака нижнеампулярного отдела прямой кишки. Мат. VIII съезда онкологов Украины. Киев, 1991. С. 354–355.
3. Бондарь Г.В., Васильев С.Д. Зонд для удаления полового трубчатого органа. Авторское свидетельство № 1355261 от 22.10.84.
4. Брайцев В.П. Заболевания прямой кишки. М.: Медгиз, 1952. 345 с.
5. Давыдов М.И. Этюды онкохирургии. 2009, с. 46.
6. Кныш В.И. Рак ободочной и прямой кишки. М: Медицина, 1997. 303 с.
7. Кныш В.И., Царюк В.Ф., Гуськов И.А. Наложение компрессионных анастомозов при операциях по поводу рака толстой кишки. Хирургия 1984;3:107.
8. Нисневич Л.М. Новое в хирургии рака прямой кишки. В кн.: Злокачественные опухоли. М., 1947. С. 36–38.
9. Петров Н.Н., Холдин С.А. Одномоментная абдомино-анальная резекция прямой кишки. В кн.: Злокачественные опухоли. М., 1947. С. 38–40.
10. Фатюшина О.А. Формирование бесшовных компрессионных анастомозов на тонкой кишке при помощи устройства из никелида титана с эффектом памяти формы (экспериментальное исследование). Томск, 2002. 22 с.
11. Astafiev G. Investigation process relating to tissue compression in suturing and stapling apparatus: surgical stapler. Chirurgicalshkiey Shivayushiye Apparaty 1967;7:22–31(translated from the Russian).
12. Athanasiadis S., Girona I. [Surgical treatment of radiation-induced rectovaginal fistulas by the continence resection procedure]. Zentralbl Chir 1982;107:1160–8.



13. Babcock W.W. Experiences with resection of the colon and the elimination of colostomy. *Am J Surg* 1939;46:186–203.
14. Bacon H.E. Evolution of sphincter muscle preservation and re-establishment of continuity in the operative treatment of rectal and sigmoidal cancer. *Surg Gynecol Obstet* 1945;81:113–27.
15. Baker R.S., Foote J., Kemmeter P. et al. The science of stapling and leaks. *Obes Surg* 2004;14:1290–8.
16. Baran J.J., Goldstein S.D., Resnik A.M. The double-stapling technique in colorectal anastomosis. *Am Surg* 1992;58:270–2.
17. Bebenek M., Pudelko M., Cisarz K., Balcerzak A. et al. Therapeutic results in low-rectal cancer patients treated with abdominosacral resection are similar to those obtained by means of anterior resection in mid- and upper-rectal cancer cases. *Eur J Surg Oncol* 2007;33(3):320–3.
18. Benchimol D., Chazal M., Mouroux J. et al. [Oncological and functional results of direct colo-anal anastomosis after total resection of the rectum for cancer]. *Ann Chir* 1994;48:596–603.
19. Bittorf B., Stadelmaier U., Gohl J. et al. Functional outcome after intersphincteric resection of the rectum with coloanal anastomosis in low rectal cancer. *Eur J Surg Oncol* 2004;30:260–5.
20. Black B.M., McElwain J.W., Portin B.A., Ray J.E. Pull-through procedure: what, when, how, why. *Dis Colon Rectum* 1969;12:77–95.
21. Bozzetti F., Bertario L., Bombelli L. et al. Double versus single stapling technique in rectal anastomosis. *Int J Colorectal Dis* 1992 Feb;7(1):31–4.
22. Cavaliere F., Pemberton J.H., Cosimelli M. et al. Coloanal anastomosis for rectal cancer. Long-term results at the Mayo and Cleveland Clinics. *Dis Colon Rectum* 1995;38:807–12.
23. Cohen Z., Myers E., Langer B. et al. Double stapling technique for low anterior resection. *Dis Colon Rectum* 1983; 26:231–5.
24. Cutait D.E., Figliani F.J. A new method colorectal anastomosis in abdominoperineal resection. *Dis Colon Rectum* 1961;4: 335–42.
25. Dixon C.F. Anterior resection for malignant lesions of the upper part of the rectum and lower part of the sigmoid. *Trans Meet Am Surg Assoc Am Surg Assoc* 1948;66:175–92.
26. Eichhoff G. Short- and long-term results of hand-sewn coloanal anastomosis performed as a salvage procedure after rectal resection. *The Internet Journal of Surgery* 2009;18(1).
27. Engel A.F., Oomen J.L., Eijsbouts Q.A. et al. Nationwide decline in annual numbers of abdomino-perineal resections: effect of a successful national trial? *Colorectal Dis* 2003 Mar;5(2):180–4.
28. Feinberg S.M., Parker F., Cohen Z. The double stapling technique for low anterior resections of rectal carcinoma. *Dis Colon Rectum* 1986;29:885–90.
29. Goligher J.C. Recent trends in the practice of sphinctersaving excision for rectal cancer. Bradshaw Lecture, 1978. *Ann R Coll Surg Engl* 1979;61:169–176.
30. Griffen F.D., Knight C.D. Low rectal anastomosis with the EEA stapler. *Surgical Rounds*. 1983, September 18–26.
31. Gross E., Eigler F.W. Sutureless compression anastomosis of the distal colon and rectum. An expanded report of experiences with a total of 140 patients. *Chirurg* 1989 Sep;60(9):589–93.
32. Gross E., Köppen H.O. The AKA-2 sutureless compression anastomosis of the colon and rectum. *Zentralb Chir* 1993;118:459–65.
33. Mannaerts G., Rutten H., Martijn H. et al. Abdominosacral resection for primary irresectable and locally recurrent rectal cancer. *Dis Colon Rectum* 2001; 44:806–14.
34. Kanellos I., Vasilidiadis K., Angelopoulos S. et al. Anastomotic leakage following anterior resection for rectal cancer. *Tech Coloproctol* 2004;8:s79–81.
35. Knight C.D., Griffen F.D. An improved technique for low anterior resection using the EEA stapler. *Surgery* 1980;88:710–4.
36. Kraske P. Zur Exstirpation hochsitzender Mastdarmkrebs. *Verh Dtsch Ges Chir* 1885;14:464–74.
37. de Lacy A.M., Rattner D.W., Adelsdorfer C. et al. Transanal natural orifice transluminal endoscopic surgery (NOTES) rectal resection: “down-to-up” total mesorectal excision (TME)—short-term outcomes in the first 20 cases. *Surg Endosc* 2013 Mar 22 [Epub ahead of print].
38. Laxamana A., Solomon M.J., Cohen Z. et al. Long-term results of anterior resection using the doublestapling technique. *Dis Colon Rectum* 1995;38:1246–50.
39. Localio S.A. and Barron B. Abdomino-transsacral Resection and Anastomosis for Midrectal Cancer. *Ann Surg* 1973;178(4):540.
40. Mason A.Y. Surgical access to the rectum — a transsphincteric exposure. *Proc Soc Med* 1970;63(supp):91–4.
41. Matos D., Phillips R.K. Initial experience with the AKA-2 and AKA-4 device for intestinal compression anastomosis in colorectal surgery. *Rev Assoc Med Bras* 1993;39(1):8–11.
42. Miles W.E. A method of performing abdominoperineal excision for carcinoma of the rectum and of the terminal portion of the pelvic colon. *Lancet* 1908;2:1812–3.
43. Moran B.J., Blenkinsop J., Finnis D. Local recurrence after anterior resection for rectal cancer using a double stapling technique. *Br J Surg* 1992;79:836–8.
44. Moritz E., Achleitner D., Holbling N. et al. Single vs double stapling technique in colorectal surgery. *Dis Colon Rectum* 1991;34:495–7.
45. Nance F.C. New techniques of gastrointestinal anastomoses with the EEA stapler. *Ann Surg* 1979;189:587–98.
46. Nowacki M.P. Ten years of experience with Parks' coloanal sleeve anastomosis for the treatment of post-irradiation rectovaginal fistula. *Eur J Surg Oncol* 1991;17:563–6.
47. Parks A.G. Transanal technique in low rectal anastomosis. *Proc R Soc Med* 1972;65:975–6.
48. Parks A.G., Percy J.P. Resection and sutured coloanal anastomosis for rectal carcinoma. *Br J Surg* 1982;69:301–4.
49. Piccicocchi A., D'Ugo D.M., Durastante V., Cardillo G. Double stapling technique for low colorectal anastomosis after anterior resection for rectal cancer. *Int Surg* 1988;73:19–22.
50. Ravitch M.M., Lane R., Cornell W.P. et al. Closure of duodenal, gastric and intestinal stumps with wire staples: experimental and clinical studies. *Ann Surg* 1966;163:573.
51. Ravitch M.M., Steichen F.M. A stapling instrument for end-to-end inverting anastomoses in the gastrointestinal tract. *Ann Surg* 1979;189:791–7.
52. Redmond H.P., Austin O.M., Clery A.P., Deasy J.M. Safety of doublestapled anastomosis in low anterior resection. *Br J Surg* 1993;80:924–7.
53. Shrikhande S.V., Saoji R.R., Barreto S.G. et al. Outcomes of resection for rectal cancer in India: the impact of the double stapling technique. *World J Surg Oncol* 2007 Mar 21;5:35.
54. Stearns M.W. Abdominoperineal resection for cancer of the rectum. *Dis Colon Rectum* 1974;17:612–6.
55. Turnbull R.B., Cuthbertson A.M. Abdominorectal pull-through resection for cancer and for Hirschsprung's disease. Delayed posterior colorectal anastomosis. *Cleve Clin Q* 1961;28:109–15.
56. Williams N.S., Murphy J., Knowles C.H. Anterior Perineal PlanE for Ultra-low Anterior Resection of the Rectum (the APPEAR technique): a prospective clinical trial of a new procedure. *Ann Surg* 2008 May;247(5):750–8.
57. Wullstein C., Gross E. Compression anastomosis (AKA-2) in colorectal surgery: results in 442 consecutive patients. *Br J Surg* 2000;87(8):1071–5.