DOI: https://doi.org/10.17650/2949-5857-2025-15-2-22-31

CC BY 4.0

Результаты лечения пациентов с опухолевым поражением боковой стенки таза. Опыт 10 лет

А.Н. Чеглаков, К.Г. Шостка, Н.В. Манкевич, А.М. Белоусов

Клиника высоких медицинских технологий им. Н.И. Пирогова ФГБОУ ВО «Санкт-Петербургский государственный университет»; Россия, 190020 Санкт-Петербург, Набережная реки Фонтанки, 154

Контакты: Андрей Николаевич Чеглаков *andrey-che@mail.ru*

Введение. Боковая стенка таза (БСТ) может вовлекаться в опухолевый или параканкрозный процесс у пациентов с первичными и рецидивными злокачественными заболеваниями женской репродуктивной системы и прямой кишки. До недавнего времени хирургическое лечение таких пациентов считалось бесперспективным в связи с высокой частотой нерадикальных операций и низкой выживаемостью.

Цель исследования – ретроспективный анализ непосредственных и отдаленных результатов лечения пациентов после расширенных латеральных резекций малого таза.

Материалы и методы. В исследование были включены пациенты, получавшие лечение в Ленинградском областном клиническом онкологическом диспансере им. Л.Д. Романа в период с 2013 по 2023 г. Собраны основные характеристики. Для выбора объема оперативного вмешательства мы руководствовались типом поражения БСТ, который определяли по классификации G. Vizzielli и соавт. Операция считалась радикальной при отсутствии признаков микро- и макроскопических следов опухоли в краях резекции.

Результаты. В период с 2013 по 2023 г. было выполнено 54 латеральных резекций стенки таза, из них 50 (92,6 %) у женщин и 4 (7,4 %) у мужчин. В нашем исследовании у 44 (81 %) из 54 пациентов удалось выполнить радикальную операцию, при этом 5-летняя общая выживаемость составила 23 % с частотой послеоперационных осложнений 67 % и послеоперационной летальностью 5,6 %. Стоит отметить, что 5-летняя выживаемость достигнута только в группе пациентов с колоректальным раком (44 %) и опухолями тела матки (40 %). В случае нерадикальной операции (R1/R2-резекция) общая выживаемость не достигает 3 лет.

Заключение. Ключевым прогностическим фактором являлась радикальность выполненного вмешательства (R0-резекция). Совершенствование техник диссекции, изучение анатомии БСТ и тщательная селекция пациентов могут способствовать улучшению результатов лечения в этой сложной группе больных.

Ключевые слова: расширенная латеральная резекция стенки таза, тазовая эвисцерация, латеральная резекция

Для цитирования: Чеглаков А.Н., Шостка К.Г., Манкевич Н.В., Белоусов А.М. Результаты лечения пациентов с опухолевым поражением боковой стенки таза. Опыт 10 лет. Хирургия и онкология 2025;15(2):22–31. DOI: https://doi.org/10.17650/2949-5857-2025-15-2-22-31

Results of treatment of patients with tumor lesions of the lateral pelvic wall. Experience of 10 years

A.N. Cheglakov, K.G. Shostka, N.V. Mankevich, A.M. Belousov

Clinic of High Medical Technologies named after N.I. Pirogov, Saint Petersburg State University; 154 Fontanka river embankment, Saint Petersburg 190020, Russia

Contacts: Andrey Nikolaevich Cheglakov *andrey-che@mail.ru*

Introduction. Pelvic side wall could be involved by tumor or desmoplastic reaction in patients with gynaecological pelvic malignancies and rectal cancer. Up until recently surgery was considered to have no prospects due to high frequency of palliative procedures and low survival rate.

Aim. To conduct a retrospective analysis of short- and long-term results in patients after laterally extended endopelvic resection.

Materials and methods. This study included consecutive patients between 2013 and 2023, who undergone laterally extended endopelvic resection at the Leningrad Regional Oncology Center named by L.D. Roman. Principal data were collected and classified. G. Vizzielli and R. Naik classification formed the grounds for surgery type selection. Procedure was considered to be radical with no signs of macro- and microscopic tumor presence in surgical margins.

Results. Over the 2013 to 2023 period 54 laterally extended endopelvic resections were performed. Of these, 50 (92.6 %) were woman and 4 (7.4 %) men. An R0 resection was performed in 44 (81 %) of 54 cases, postoperative morbidity was 67 % with 5,6 % mortality, and 5-year overall survival of 23 %. 5-year overall survival was reached only in patients with colorectal cancer (44 %) and uterus tumors (40 %). In case of palliative procedures (R1/R2 resection) overall survival was less than 3 years.

Conclusion. Clear resection margin was considered to be the crucial prognostic factor. An improvement of surgical techniques, an exploration of pelvic side wall structures, and sensible patient selection could improve short- and long-term outcomes in this complex group of patients.

Keywords: laterally extended endopelvic resection, pelvic exenteration, laterally resection

For citation: Cheglakov A.N., Shostka K.G., Mankevich N.V., Belousov A.M. Results of treatment of patients with tumor lesions of the lateral pelvic wall. Experience of 10 years. Khirurgiya i onkologiya = Surgery and Oncology 2025;15(2):22–31. (In Russ.).
DOI: https://doi.org/10.17650/2949-5857-2025-15-2-22-31

Введение

Боковая стенка таза (БСТ) может вовлекаться в опухолевый или параканкрозный процесс у пациентов с первичными и рецидивными злокачественными заболеваниями женской репродуктивной системы и прямой кишки. До недавнего времени хирургическое лечение таких пациентов считалось бесперспективным. Основными видами помощи были лекарственное лечение, лучевая терапия, паллиативная и/или поддерживающая терапия. При этом в случае рака шейки матки лишь у 1/3 пациенток удавалось добиться лечебного эффекта на фоне паллиативных мероприятий.

Работы таких признанных мастеров тазовой онкохирургии, как M. Höckel [1], M.J. Solomon и соавт. [2], M. Jurado и соавт. [3], позволили исследовать подходы к латеральным резекциям (ЛР) таза с целью повышения радикальности операции, что вернуло интерес к хирургическому лечению указанной выше группы пациентов.

При анализе статей наиболее известных хирургов в области тазовой хирургии, опубликованных в период с 1967 по 2023 г., обнаружено, что ключевым фактором продолжительности жизни у пациентов с распространенными злокачественными опухолями малого таза (МТ) была и остается возможность достижения в ходе операции чистых краев резекции (R0-резекция), в то время как паллиативная операция в объеме тазовой эвисцерации не показала убедительных преимуществ в выживаемости по сравнению с таковой при формировании стомы и поддерживающей терапии [4].

Установлено, что расширенная диссекция БСТ при ее вовлечении может увеличить частоту выполнения R0-резекций и общей выживаемости (ОВ) без значительного увеличения периоперационной летальности и послеоперационных осложнений [1, 5].

Целью нашего **исследования** был ретроспективный анализ непосредственных и отдаленных результатов лечения пациентов после расширенных ЛР стенок МТ.

Материалы и методы

В наше исследование были включены пациенты, проходившие лечение в Ленинградском областном клиническом онкологическом диспансере им. Л.Д. Романа в период с 2013 по 2023 г. Данные всех пациентов обсуждались в рамках мультидисциплинарной онкологической комиссии в составе хирурга-онколога, химиотерапевта, радиолога, анестезиолога-реаниматолога. Для оценки степени поражения стенки таза и планирования оперативного вмешательства выполнялись магнитно-резонансная и компьютерная томография, бимануальное исследование органов МТ.

Боковую стенку таза считали вовлеченной при наличии клинических и/или рентгенологических признаков ее опухолевого поражения.

Для выбора объема оперативного вмешательства мы руководствовались типом поражения БСТ, который определяли при помощи классификации G. Vizzielli и соавт. [6].

Все анатомические структуры БСТ были разделены на 4 сегмента:

1. Краниальный сегмент (медиальная часть большой поясничной и подвздошной мышц + наружные подвздошные сосуды).
2. Вентральный сегмент (запирательные сосуды и нерв, запирательная мышца и запирательная фасция).
3. Дорсальный сегмент (внутренние подвздошные сосуды, грушевидная мышца).
4. Каудальный сегмент (мышца, поднимающая задний проход, и копчиковая мышца + половые сосуды).

M. Höckel описал методику расширенной внутритазовой ЛР в статье 2003 г. [1]. Методику резекции подвздошных сосудов, корешков крестцового сплетения, бедренного, запирательного нервов и резекции крестца детально описали M. Solomon и соавт. в статье 2015 г. [2]. V. Lago и соавт. в 2023 г. опубликовали пошаговую наглядную видеоинструкцию к ЛР БСТ на примере рецидивной опухоли шейки матки [7].

В операционной мы придерживались стандартных правил диссекции в МТ. В положении Ллойда-Дэвиса выполняется широкая срединная лапаротомия. После адгезиолизиса и извлечения петель кишки из полости МТ проводится диссекция стволов общих, наружных и внутренних подвздошных сосудов на стороне

поражения, диссекция мочеточника на стороне поражения с оценкой степени его вовлеченности. При вовлечении мочеточника проводится его пересечение и включение в блок удаляемых тканей со срочной гистологической оценкой края резекции. После диссекции наружных подвздошных сосудов в случае отсутствия их вовлеченности выполняется перевязка и пересечение основания внутренней подвздошной артерии, затем вены. После пересечения основного ствола внутренней подвздошной артерии проводится обработка заднего ствола артерии с целью мобилизации препарата (лигирование/клипирование и пересечение либо биполярная коагуляция и пересечение). Затем перевязывается и пересекается ствол внутренней подвздошной вены. Дальнейшая латеральная диссекция при необходимости идет с включением в блок удаляемых тканей с глубокой фасцией таза, покрывающей пояснично-крестцовый ствол, корешки крестцовых нервов, расположенных на грушевидной мышце. Отдельные сегменты грушевидной мышцы, внутренней запирательной мышцы/фасции и мышцы, поднимающей задний проход, резецируются и включаются в блок удаляемых тканей. При вовлечении наружной подвздошной вены проводится ее резекция без протезирования (в большинстве случаев). При вовлечении наружной подвздошной артерии проводится удаление вовлеченного сегмента с одномоментным протезированием синтетическим эндопротезом либо предварительным перекрестным бедренно-бедренным протезированием аутовеной или синтетическим протезом.

Сбор данных

Для получения информации проводили анализ бумажных и электронных историй болезни. Выполняли оценку параметров: тип опухоли, характер поражения, вид оперативного вмешательства, расположение резецированного сегмента БСТ, радикальность операции, послеоперационные осложнения, продолжительность койко-дней и выживаемость. Операцию называли радикальной (R0-резекция) при отсутствии микро- и макроскопических признаков опухоли в краях резекции по срочному и плановому гистологическому исследованию.

Статистический анализ

Для представления данных применяли методы описательной статистики. Количественные данные описывали с использованием среднего арифметического значения (M) и стандартного среднеквадратического отклонения (SD), качественные данные – при помощи указания абсолютного (*n*) и относительного (доля от общего числа объектов в %) значений. Для оценки выживаемости использовали метод Каплана–Майера с графическим отображением. Медиану показали в виде точечной оценки и 95 % доверительного интервала (ДИ). При сравнении групп по выживаемости использовали *log-rank*-тест и регрессию пропорциональных рисков Кокса (относительно референсной группы), результат которой представили в виде отношения рисков с 95 % ДИ. Значимым считали уровень $p < 0{,}05$ при ДИ, исключающем 1. Для статистической обработки использовали программное обеспечение с открытым исходным кодом R версии 4.4.1 (The R Foundation, http://www.R-project.org) с пакетами “tidyverse”, “ggplot2”, “gtsummary”, “survival”, “ggsurvfit”, “ggsci”.

Результаты

В период с 2013 по 2023 г. были выполнены 54 ЛР стенки таза, из них 50 (92,6 %) у женщин и 4 (7,4 %) у мужчин. У 20 (37 %) пациентов было первичное опухолевое поражение и у 34 (63 %) пациентов – рецидив/продолженный рост опухоли. С куративной целью были прооперированы 46 (85 %), с паллиативной целью – 8 (15 %) пациентов. У 8 (15 %) пациентов хирургическому лечению предшествовала лучевая терапия, у 30 (56 %) – химиотерапия. Основные характеристики пациентов отражены в табл. 1.

В 44 (81 %) случаях была выполнена радикальная операция, при этом из 54 пациентов у 34 (62,7 %) проведен один из видов тазовой эвисцерации. Лишь 3 (5,6 %) пациентам удалось выполнить изолированную резекцию БСТ.

Стоит отметить, что у 4 (7 %) пациентов поражение БСТ было обнаружено лишь во время интраоперационной ревизии.

В ходе резекционного этапа наиболее часто был вовлечен дорсальный сегмент БСТ (внутренние подвздошные сосуды и грушевидная мышца – 38 (70 %) пациентов), в то время как необходимость в удалении нескольких сегментов БСТ возникла лишь у 13 (24 %) пациентов.

Сосудистая реконструкция (протезирование синтетическим эндопротезом) потребовалась 4 (7,5 %) пациентам.

Основные характеристики оперативных вмешательств отражены в табл. 2.

Типы опухолевого поражения у пациентов представлены в табл. 3.

Послеоперационные осложнения

Послеоперационные осложнения развились у 36 (67 %) пациентов. В зависимости от степени тяжести по классификации Clavien–Dindo все осложнения были разделены на «малые» (I–II степень – 33,6 %) и «большие» (III–V степень – 33,2 %).

Наиболее частыми «большими» осложнениями были инфекция в зоне хирургического вмешательства, причиной которой служили урологические осложнения (22 %), жидкостные скопления/лимфокисты (9,3 %) и несостоятельность межкишечных анастомозов (5,6 %).

Таблица 1. *Характеристики пациентов*
Table 1. *Patient characteristics*

Показатель Indicator	Значение Value
Возраст, M (SD), лет Age, M (SD), years	57 (12)
Пол, *n* (%): Gender, *n* (%): мужской male женский female	 4 (7,4) 50 (92,6)
Лечение, *n* (%): Treatment, *n* (%): радикальное radical паллиативное palliative	 46 (85) 8 (15)
Статус ECOG, *n* (%): Status ECOG, *n* (%): 0 1 2 3	 7 (13) 29 (54) 17 (31) 1 (2)
Лучевая терапия до операции, *n* (%) Radiation therapy before surgery, *n* (%)	8 (15)
Химиотерапия до операции, *n* (%) Chemotherapy before surgery, *n* (%)	30 (56)
Наличие признаков вовлечения БСТ до операции, *n* (%) Presence of signs of PLW involvement before surgery, *n* (%)	50 (93)
Наличие истинного врастания в БСТ (с морфологическим подтверждением), *n* (%) Presence of true ingrowth into the PLW (with morphological confirmation), *n* (%)	30 (56)
Наличие осложнений опухолевого процесса перед операцией, *n* (%) Presence of complications of the tumor process before surgery, *n* (%)	50 (93)

Примечание. *Здесь и в табл. 2: M – среднее арифметическое, SD – стандартное среднеквадратическое отклонение, БСТ – боковая стенка таза.*
Note. *Here and in the table. 2: M is the arithmetic mean, SD is the standard deviation, PLW – pelvic lateral wall.*

Таблица 2. *Характеристика выполненных операций*
Table 2. *Characteristics of the operations*

Показатель Indicator	Значение Value
Резекция различных сегментов БСТ, *n* (%): Resection of various segments of PLW, *n* (%): краниального cranial вентрального ventral дорсального dorsal каудального caudal нескольких сегментов several segments	 10 (19) 17 (31) 38 (70) 4 (7,4) 13 (24)
Органная резекция, *n* (%): Organ resection, *n* (%): кишки colon экстирпация матки extirpation of the uterus тотальная эвисцерация МТ total pelvic evisceration передняя эвисцерация МТ anterior pelvic evisceration задняя эвисцерация МТ posterior pelvic evisceration экстирпация культи шейки матки extirpation of the cervical stump экстирпация прямой кишки rectal extirpation изолированная резекция БСТ isolated resection of PLW	 11 (20) 2 (3,7) 20 (37) 2 (3,7) 12 (22) 2 (3,7) 1 (1,9) 3 (5,6)
Радикальность операции, *n* (%): Radicality of the surgical operation, *n* (%): R0 R1 R2	 44 (81) 6 (11) 4 (7,4)
Кровопотеря, M (SD), мл Blood loss, M (SD), ml	683 (532)
Продолжительность операции, мин, *n* (%): Operation duration, min, *n* (%): <180 180–240 240–300 300–360 360–480	 10 (19) 28 (52) 11 (20) 2 (3,7) 3 (5,6)
Продолжительность госпитализации, M (SD), дни Length of hospital stay, M (SD), days	21 (11)
Послеоперационная летальность, *n* (%) Postoperative mortality, *n* (%)	3 (5,6)

Примечание. *МТ – малый таз.*
Note. *PLW – pelvic lateral wall.*

Повторное оперативное вмешательство потребовалось 9 (17 %) пациентам.

Причинами возврата в операционную послужили несостоятельность межкишечного анастомоза, инфекция в зоне хирургического вмешательства с исходом в сепсис, кровотечение из линии шва протезированной артерии с внутрибрюшным кровотечением и тромбозом артерии, тромбоз протезированной вены, жидкостные скопления в МТ, некроз мочепузырного резервуара и мочепузырный свищ.

В группу «малых» осложнений вошли вторичная лимфедема на стороне резекции (13 %), неврологический дефицит в зоне иннервации пояснично-крестцового сплетения (11 %), парез кишки (9,3 %) и атония мочевого пузыря (9,3 %). Характеристика послеоперационных осложнений представлена в табл. 4.

Таблица 3. *Распределение пациентов по типам опухолевого поражения, n (%)*

Table 3. *Distribution of patients by tumor lesion types, n (%)*

Тип опухоли Tumor type	Первичная опухоль Primary tumor	Рецидив/продолженный рост Recurrence/continued growth	Общее число Total number
Рак шейки матки Cervical cancer	6 (11,1)	8 (14,8)	14
Рак тела матки Cancer of the uterine body	3 (5,5)	2 (3,7)	5
Рак яичников Ovarian cancer	–	16 (29,6)	16
Колоректальный рак Colorectal cancer	8 (14,8)	7 (12,9)	15
Рак анального канала Anal cancer	–	1 (1,8)	1
Неорганная опухоль Non-organ tumor	3 (5,5)	–	3

Радикальность операции и общая выживаемость

Медиана времени наблюдения – 68 мес.

Из общего числа 44 (81 %) пациентам удалось выполнить радикальную операцию R0, у 10 пациентов операция оказалась нерадикальной (R1 – 11 % и R2 – 7,4 %).

Зависимость частоты выполнения радикальной операции от локализации первичной опухоли представлена в табл. 5.

В группе нерадикально прооперированных пациентов мы наблюдали значительное снижение ОВ. В случае резекции R1/R2 ОВ не достигает 3 лет (рис. 1). Медиана для R0 *vs* R1/R2 – 20 мес (95 % ДИ 10–50) *vs* 4 мес (95 % ДИ 1– не достигнуто (НД)), p <0,001.

У пациентов с рецидивными опухолями определяется двукратное снижение медианы ОВ (рис. 2): медиана для опухолей первичного характера равна 33 мес (95 % ДИ 10 – НД) и для рецидивного – 15 мес (95 % ДИ 6–28), p = 0,042.

Расхождение в показателе выживаемости наблюдается уже после первого года (рис. 3). Медиана ОВ для разных локализаций опухолей составила: для рака шейки матки – 4 мес (95 % ДИ 3 – НД); для рака тела матки – 12 мес (95 % ДИ 5 – НД); для рака яичников – 20 мес (95 % ДИ 7–48); для колоректального рака – 33 мес (95 % ДИ 10 – НД).

Из анализа ОВ были исключены диагнозы «рак анального канала» и «неорганная опухоль» из-за малого количества наблюдений (n = 1 и n = 3 соответственно). Можно заметить, что наихудшая выживаемость наблюдается у пациенток с опухолями шейки матки. Пятилетней выживаемости достигают лишь пациенты с колоректальным раком и опухолями тела матки.

Анализ ОВ в зависимости от вовлеченного сегмента БСТ показал: при вовлечении каудального сегмента БСТ (мышца, поднимающая задний проход, и копчиковая мышца + половые сосуды) низкая выживаемость наблюдается уже в течение первых 6 мес, результат статистически значимый, в то время как при вовлечении других сегментов статистически значимых различий в ОВ не выявлено (табл. 6).

Общая 5-летняя выживаемость в нашем исследовании составила 23 % (95 % ДИ 14–40 %) (рис. 4).

С целью обнаружения потенциальных предикторов лучшей выживаемости использовали модель пропорциональных рисков, или регрессию Кокса (табл. 7).

Важно обратить внимание, что это результаты однофакторных регрессий Кокса, т. е. каждый предиктор

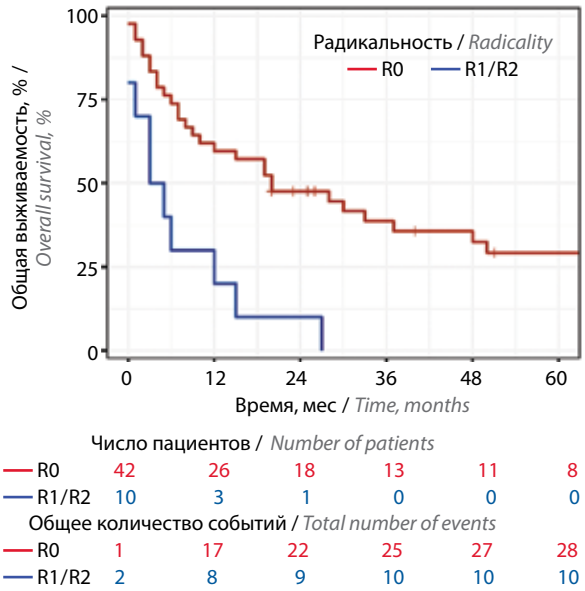

Рис. 1. *Кривые Каплана–Майера для характера операции*

Fig. 1. *Kaplan–Meier curves for the type of surgery*

Таблица 4. *Послеоперационные осложнения у пациентов*

Table 4. *Postoperative complications in patients*

Послеоперационные осложнения Postoperative complications	Число пациентов, *n* (%) Number of patients, *n* (%)
«Большие» осложнения **"Major" complications**	
Сердечно-сосудистые: Cardiovascular:	
кровотечение из линии артериального анастомоза bleeding from the arterial anastomosis line	2 (3,7)
тромбоз протезированной артерии thrombosis of the prosthetic artery	1 (1,9)
тромбоз протезированной вены thrombosis of the prosthetic vein	2 (3,7)
внутрибрюшное кровотечение intra-abdominal bleeding	2 (3,7)
тромбоэмболия легочной артерии pulmonary embolism	3 (5,6)
Урологические: Urological:	
некроз мочевого резервуара necrosis of the urinary reservoir	1 (1,9)
мочепузырный свищ vesical fistula	3 (5,6)
острая почечная недостаточность acute renal failure	2 (3,7)
несостоятельность анастомоза мочеточника ureteral anastomotic leak	1 (1,9)
Желудочно-кишечные: Gastrointestinal:	
желудочно-кишечное кровотечение gastrointestinal bleeding	3 (5,6)
несостоятельность межкишечного анастомоза insufficiency of interintestinal anastomosis	3 (5,6)
Другие осложнения: Other complications:	
эвентрация eventration	3 (5,6)
инфекционное осложнение в зоне хирургического вмешательства infectious complication in the surgical area	12 (22)
жидкостные скопления, лимфокисты fluid accumulations, lymphocysts	5 (9,3)
сепсис sepsis	2 (3,7)
«Малые» осложнения **"Minor" complications**	
Сердечно-сосудистые: Cardiovascular:	
тромбоз глубоких вен deep vein thrombosis	4 (7,4)
пароксизм фибрилляции предсердий paroxysm of atrial fibrillation	1 (1,9)
Урологические: Urological:	
восходящий пиелонефрит ascending pyelonephritis	3 (5,6)
атония мочевого пузыря atony of the urinary bladder	5 (9,3)
Желудочно-кишечные: Gastrointestinal:	
парез кишки intestinal paresis	5 (9,3)
Дыхательные: Respiratory:	
гидроторакс hydrothorax	2 (3,7)
Другие осложнения: Other complications:	
неврологический дефицит в зоне иннервации пояснично-крестцового сплетения neurological deficit in the innervation zone of the lumbosacral plexus	6 (11)
вторичная лимфедема secondary lymphedema	7 (13)

Таблица 5. *Радикальность операции при опухолях различного генеза*

Table 5. *Radicality of surgery for tumors of various genesis*

Тип опухоли Tumor type	R0	R1/R2	Число пациентов Number of patients
Рак шейки матки, *n* (%): Cervical cancer, *n* (%):			
Первичная Primary	3 (50)	3 (50)	6
Рецидив Recurrence	6 (75)	2 (25)	8
Рак тела матки, *n* (%): Cancer of the uterine body, *n* (%):			
Первичная Primary	3 (100)	–	3
Рецидив Recurrence	–	2 (100)	2
Рак яичников, *n* (%): Ovarian cancer, *n* (%):			
Рецидив Recurrence	15 (93)	1 (7)	16
Колоректальный рак, *n* (%): Colorectal cancer, *n* (%):			
Первичная Primary	8 (100)	–	8
Рецидив Recurrence	6 (86)	1 (14)	7

оценивали независимо от других и без контроля. Поэтому можно оценивать влияние осложнений на ОВ.

Пациенты с колоректальным раком в сравнении с пациентами с раком шейки матки имеют риск летального исхода значимо меньше – на 73 %, с раком анального канала – выше в 22 раза, с неорганными опухолями – меньше на 88 %. Цель и радикальность операции имеют прежнюю трактовку. Рецидив значимо повышает вероятность летального исхода в 2 раза. Резекция каудального сегмента значимо увеличивает риск летального исхода в 5,3 раза.

Значимые различия были выявлены только в характере операции (R0 – R1/R2) и цели оперативного

Таблица 6. *Медиана общей выживаемости с 95 % доверительным интервалом для резекции различных сегментов*

Table 6. *Median of the overall survival with 95 % confidence interval for resection of different segments*

Показатель Indicator	Медиана общей выживаемости (95 % ДИ) Median of the overall survival (95 % CI)	*p*
Резекция краниального сегмента БСТ: Resection of the cranial segment of PLW: нет no да yes	 15 (7–33) 8 (4 – НД) 8 (4 – NE)	>0,9
Резекция вентрального сегмента БСТ: Resection of the ventral segment of PLW: нет no да yes	 17 (7–50) 12 (4 – НД) 12 (4 – NE)	0,4
Резекция дорсального сегмента БСТ: Resection of the dorsal segment of PLW: нет no да yes	 6,5 (3 – НД) 6.5 (3 – NE) 20 (10–50)	0,088
Резекция каудального сегмента БСТ: Resection of the caudal segment of PLW: нет no да yes	 19 (10–37) 2 (0 – НД) 2 (0 – NE)	0,001
Резекция нескольких сегментов: Resection of several segments of PLW: нет no да yes	 19 (10–48) 8 (3 – НД) 8 (3 – NE)	0,5

Примечание. *БСТ – боковая стенка таза; ДИ – доверительный интервал; НД – не достигнуто.*
Note. *PLW – pelvic lateral wall; CI – confidence interval; NE – not evaluated.*

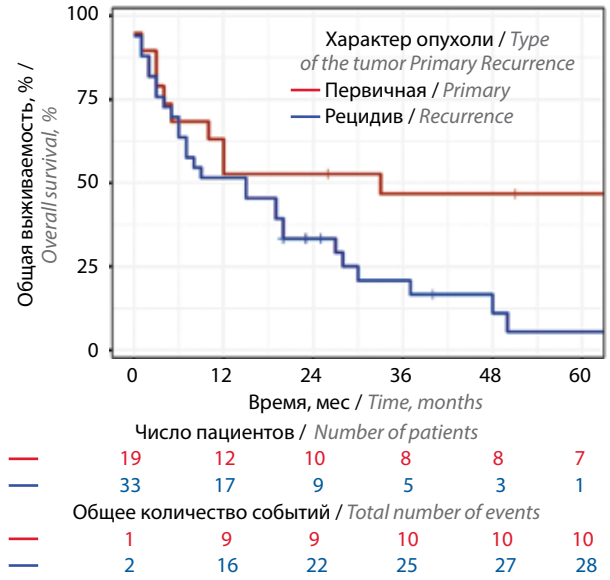

Рис. 2. *Кривые Каплана–Майера для характера опухоли*

Fig. 2. *Kaplan–Meier curves for the type of tumor*

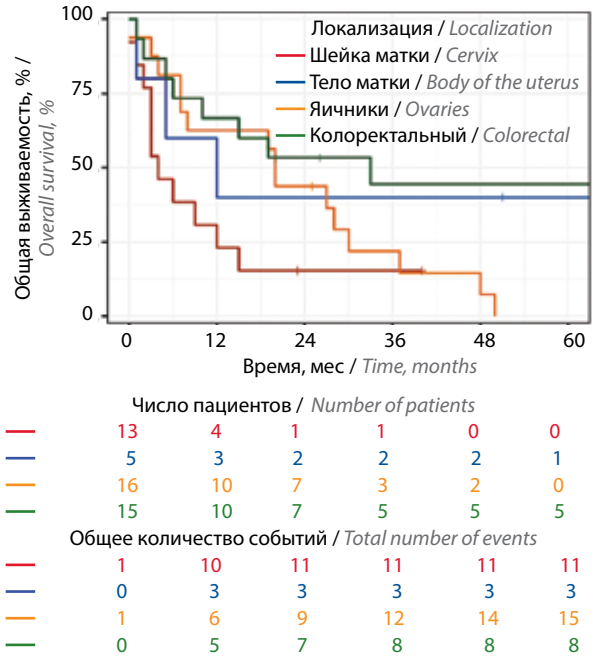

Рис. 3. *Кривые Каплана–Майера для локализации опухоли*

Fig. 3. *Kaplan–Meier curves for the tumor localization*

лечения (куративная/паллиативная). Радикальная операция (R0) снижает риск летального исхода на 73 %. R1/R2 увеличивает риск летального исхода в 3,6 раза.

Обсуждение

Анализ литературы показал, что выполнение ЛР стенки таза позволяет достичь радикальной резекции опухоли (R0) более чем в половине случаев, при этом 5-летняя выживаемость в некоторых исследованиях достигает 50 % [2], вместе с тем отмечается высокая частота послеоперационных осложнений (до 82 %) [6] и летальность (до 7 %) [3]. В нашем исследовании у 81 % пациентов удалось выполнить радикальную операцию, причем 5-летняя ОВ составила 23 % с частотой послеоперационных осложнений 67 % и послеоперационной летальностью 5,6 %. Стоит отметить, что 5-летняя выживаемость достигнута только

Таблица 7. *Однофакторная регрессия Кокса по потенциальным предикторам*

Table 7. *Univariate Cox regression on potential predictors*

Показатель Indicator	Отношение рисков Hazard ratio	95 % доверительный интервал 95 % confidence interval	*p*
Возраст Age	1,00	0,97–1,03	0,99
Пол: Gender: женский female мужской male	0,83	– 0,25–2,72	0,76
Локализация опухоли: Tumor localization: шейка матки cervix тело матки body of the uterus яичники ovaries колоректальный colorectal анальный канал anal canal неорганная non-organ	– 0,26 0,58 0,27 21,9 0,12	– 0,07–1,00 0,26–1,28 0,11–0,70 1,83–261 0,01–0,99	0,05 0,18 0,01 0,01 0,05
Лечение: Treatment: паллиативное palliative радикальное radical	– 0,27	– 0,11–0,68	0,01
Радикальность: Radicality: R0 R1/R2	– 3,66	– 1,70–7,85	0,001
Характер опухоли: Type of the tumor: первичная primary рецидив recurrence	– 2,04	– 1,01–4,14	0,05
Кровопотеря Blood loss	1,00	1,00–1,00	0,44
Осложнения (≥3): Complications (≥3): легкие mild тяжелые severe	– 0,62	– 0,31–1,21	0,16
Резекция краниального сегмента БСТ Resection of the cranial segment of PLW	1,00	0,44–2,26	1,00
Резекция дорсального сегмента БСТ Resection of the dorsal segment of PLW	0,57	0,29–1,10	0,09
Резекция вентрального сегмента БСТ Resection of the ventral segment of PLW	1,32	0,69–2,53	0,41
Резекция каудального сегмента БСТ Resection of the caudal segment of PLW	5,29	1,77–15,8	0,00
Резекция нескольких сегментов Resection of several segments of PLW	1,27	0,60–2,67	0,53

Примечание. *БСТ – боковая стенка таза.*
Note. *PLW – pelvic lateral wall.*

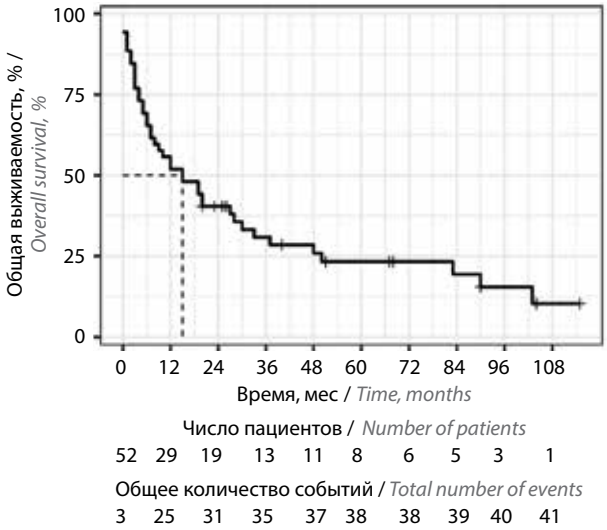

Рис. 4. *Кривая Каплана–Майера для общей выживаемости с таблицей риска*

Fig. 4. *Kaplan–Meier curves for the overall survival with risk table*

в группе пациентов с колоректальным раком (44 %) и опухолями тела матки (40 %).

В литературе, описывающей нерадикально выполненные операции, лишь в 1 случае удалось достичь 3-летней выживаемости (37 %) при резекции R1 при раке шейки матки [8]. В нашем исследовании ОВ нерадикально прооперированных пациентов не достигла и 3 лет.

В зарубежных источниках частота послеоперационных осложнений достигала 82 % [2]. В нашем исследовании послеоперационный период с осложненным течением был у 67 % пациентов. Структура осложнений существенно не различалась. Как и в зарубежных исследованиях, у наших пациентов наблюдались сосудистые и неврологические осложнения, характерные для этой группы больных.

Результаты недавно проведенных международных исследований позволили Европейскому обществу гинекологической онкологии (ESGO) в 2023 г. внедрить

ЛР стенки таза в стандарты лечения больных рецидивным раком шейки матки [9]. Важную роль играет качественная современная диагностика для планирования хирургических вмешательств [10, 11].

Причина малой выживаемости пациентов с поражением каудального сегмента окончательно не ясна. Все 4 пациентки страдали опухолями репродуктивной системы. Обращает на себя внимание высокий процент нерадикальных вмешательств при вовлечении этого сегмента (50 % R1/R2: у 2 пациенток из 4). Однако столь малое количество наблюдений не позволяет сделать окончательные выводы.

Основными недостатками нашего исследования были:

1) малое количество наблюдений, в связи с чем в некоторых группах пациентов (с раком анального канала и неорганной опухолью) оценка показателей выживаемости (медиана, 95 % ДИ) и использование многофакторной модели (для определения предикторов) оказались затруднены;
2) в работе отсутствуют пациенты с первичными опухолями яичника;
3) ретроспективный дизайн исследования, в связи с чем возможны проблемы мисклассификации, потеря данных и низкая точность некоторых показателей.

Необходимо продолжить исследование, дополнив его молекулярно-генетическим статусом пациентов, изучением потенциальных предикторов радикальности операции и показателей выживаемости. Это позволит выбрать оптимальный объем резекции при разных типах опухолевого поражения, а также спрогнозировать потенциальную пользу от запланированного вмешательства.

Особый интерес представляют изучение качества жизни в данной группе пациентов, изучение факторов риска и совершенствование этапов реабилитационного процесса.

Заключение

Ключевым предиктивным фактором в нашем исследовании является радикальность выполненного вмешательства. Совершенствование техник диссекции, скрупулезное изучение анатомии БСТ и тщательная селекция пациентов могут способствовать улучшению результатов лечения при этой локализации опухолевого поражения. Большую пользу могло бы принести проведение проспективного многоцентрового исследования для оценки безопасности и целесообразности данного вида хирургического вмешательства при разных типах опухолевого поражения МТ.

ЛИТЕРАТУРА / REFERENCES

1. Höckel M. Laterally extended endopelvic resection. Novel surgical treatment of locally recurrent cervical carcinoma involving the pelvic side wall. Gynecol Oncol 2003;91(2):369–77. DOI: 10.1016/s0090-8258(03)00502-x
2. Solomon M.J., Brown K.G.M., Koh C.E. et al. Lateral pelvic compartment excision during pelvic exenteration. BJS 2015;102(13):1710–7. DOI: 10.1002/bjs.9915
3. Jurado M., Alcázar J.L., Martinez-Monge R. Resectability rates of previously irradiated recurrent cervical cancer (PIRCC) treated with pelvic exenteration: Is still the clinical involvement of the pelvis wall a real contraindication? A twenty-year experience. Gynecol Oncol 2010;116(1):38–43. DOI: 10.1016/j.ygyno.2009.09.035
4. Ang C., Bryant A., Barton D.P.J. et al. Exenterative surgery for recurrent gynaecological malignancies. Cochrane Database Syst Rev 2014;2:CD010449. DOI: 10.1002/14651858.CD010449.pub2
5. Andikyan V., Khoury-Collado F., Sonodaet Y. et al. Extended pelvic resections for recurrent or persistent uterine and cervical malignancies: an update on out of the box surgery. Gynecol Oncol 2012;125(2):404–8. DOI: 10.1016/j.ygyno.2012.01.031
6. Vizzielli G., Naik R., Dostalek L. et al. Laterally extended pelvic resection for gynaecological malignancies: a multicentric experience with out-of-the-box surgery. Ann Surg Oncol 2018;26(2):523–30. DOI: 10.1245/s10434-018-07088-8
7. Lago V., Guijarro-Campillo A.R., Vidal B.S. et al. An easy learning approach to a complex surgical technique: a step-by-step site-relapse lateral extended endopelvic resection (LEER). Ann Surg Oncol 2023;30(8):4991–3. DOI:10.1245/s10434-023-13368-9
8. PelvExCollaborative. Pelvic exenteration for advanced nonrectal pelvic malignancy. Ann Surg 2019;270(5):899–905. DOI: 10.1097/SLA.0000000000003533
9. Cibula D., Raspollini M.R., Planchamp F. et al. ESGO/ESTRO/ESP Guidelines for the management of patients with cervical cancer – Update 2023. Int J Gynecol Cancer 2023;33(5):649–66. DOI: 10.1136/ijgc-2023-004429
10. Францев Д.Ю., Сергеева О.Н., Шориков М.А. и др. Магнитно-резонансная томография в оценке объективного ответа опухоли Клацкина на эндобилиарную фотодинамическую терапию. Онкологический журнал: лучевая диагностика, лучевая терапия 2024;7(1):41–61. DOI: 10.37174/2587-7593-2024-7-1-41-61
Frantsev D.Yu., Sergeeva O.N., Shorikov M.A. et al. Magnetic resonance imaging in objective response evaluation in Klatskin tumor patients after endobiliary photodynamic therapy. Onkologicheskiy zhurnal: luchevaya diagnostika, luchevaya terapiya = Journal of oncology: diagnostic radiology and radiotherapy 2024;7(1):41–61. (In Russ.). DOI: 10.37174/2587-7593-2024-7-1-41-61
11. Шориков М.А., Сергеева О.Н., Лаптева М.Г. и др. Проксимальные внепеченочные желчные протоки с органной позиции. Обзор литературы. Онкологический журнал: лучевая диагностика, лучевая терапия 2021;4(1):74–93. DOI: 10.37174/2587-7593-2021-4-1-74-93
Shorikov M.A., Sergeeva O.N., Lapteva M.G. et al. Proximal extrahepatic bile ducts: comprehensive review. Onkologicheskiy zhurnal: luchevaya diagnostika, luchevaya terapiya = Journal of oncology: diagnostic radiology and radiotherapy 2021;4(1):74–93. (In Russ.). DOI: 10.37174/2587-7593-2021-4-1-74-93

Благодарности
Авторы выражают благодарность врачу-хирургу Н.Н. Бурлову за помощь в статистической обработке полученных данных.
Acknowledgments
The authors are grateful to surgeon N.N. Burlov for assistance in statistical processing of the obtained data.

Вклад авторов
А.Н. Чеглаков: сбор и обработка материалов, написание текста;
К.Г. Шостка: разработка концепции и дизайна исследования, научное редактирование, критический пересмотр с внесением ценного интеллектуального содержания;
Н.В. Манкевич: научное редактирование;
А.М. Белоусов: научное редактирование, утверждение окончательного варианта текста.
Authors' contributions
A.N. Cheglakov: collection and processing of materials, writing of the text;
K.G. Shostka: development of the concept and design of the study, scientific editing, critical revision with the introduction of valuable intellectual content;
N.V. Mankevich: scientific editing;
A.M. Belousov: scientific editing, approval of the final version of the text.

ORCID авторов / ORCID of authors
А.Н. Чеглаков / A.N. Cheglakov: https://orcid.org/0009-0005-8113-6114
К.Г. Шостка / K.G. Shostka: https://orcid.org/0000-0003-2654-1190
Н.В. Манкевич / N.V. Mankevich: https://orcid.org/0000-0003-2586-6313
А.М. Белоусов / A.M. Belousov: https://orcid.org/0000-0002-2274-8170

Конфликт интересов. Авторы заявляют об отсутствии конфликта интересов.
Conflict of interest. The authors declare no conflict of interest.

Финансирование. Исследование проведено без спонсорской поддержки.
Funding. The study was performed without external funding.

Соблюдение прав пациентов. Все пациенты подписали информированное согласие на публикацию своих данных.
Compliance with patient rights. All patients gave written informed consent to the publication of their data.

Статья поступила: 09.10.2024. **Принята к публикации:** 15.02.2025. **Опубликована онлайн:** 15.06.2025.
Article submitted: 09.10.2024. **Accepted for publication:** 15.02.2025. **Published online:** 15.06.2025.