Аргоноплазменная коагуляция в колопроктологии: клинический опыт и перспективы метода

Е.Н. Десятов[1], Ф.Ш. Алиев[2]

[1]ГАУЗ ТО «Многопрофильный клинический медицинский центр «Медицинский Город»; Россия, 625041, Тюмень, ул. Барнаульская, 32;
[2]ГБОУ ВПО «Тюменский государственный медицинский университет»; Россия, 625023, Тюмень, ул. Одесская, 54

Контакты: *Евгений Николаевич Десятов desyatov@inbox.ru*

Введение. *Горизонтально распространяющиеся стелющиеся образования (laterally spreading tumor, LST) прямой кишки макроскопически подразделяются на гранулированные (LST granular, LST-G) и негранулированные (LST non-granular, LST-NG). LST-G, в свою очередь, бывают 2 типов: однородные (homogeneous type) и однородные с узлами (nodular mixed type).*
Материалы и методы. *Выполнено ретроспективное исследование данных 20 пациентов (11 мужчин и 9 женщин), которым за период с 2006 по 2011 г. удалили методом аргоноплазменной коагуляции (АПК, argon plasma coagulation) LST-G однородного типа. Средний возраст больных составил 65,8 ± 6 лет. Эффективность лечения оценивали по индексу пролиферации Ki-67, частоте осложнений и рецидивов.*
Результаты. *Средний размер удаленных LST-G однородного типа был 12,3 ± 3,8 см^2. Среднее количество этапов АПК для достижения редукции неоплазии типа LST-G составило 4,4 ± 0,9. Индекс пролиферации Ki-67 в биоптатах неоплазий за 3 сут до АПК достигал в среднем 67,8 ± 4,4 %, на 14-е сутки после начала АПК снижался в среднем до 33,0 ± 3,0 %, через 21 сут – до 16,5 ± 1,8 %, через 180 сут – до 4,2 ± 0,4 %.*
Обсуждение. *Основным недостатком АПК является невозможность получения полной гистологической информации удаленных LST-G.*
Заключение. *Этапная АПК образований может быть методом выбора у пациентов пожилого и старческого возраста с наличием отягощающей сопутствующей патологии. АПК позволяет прецизионно удалять LST, распространяющиеся по границе зубчатой линии. Применение метода не требует приобретения одноразовых инструментов.*

Ключевые слова: *стелющиеся образования прямой кишки, слизистая оболочка, подслизистый слой, гранулированные стелющиеся образования, гранулированные стелющиеся образования однородного типа, эндоскопическая резекция слизистой оболочки, эндоскопическая резекция слизистой оболочки с диссекцией в подслизистом слое, аргоноплазменная коагуляция, трансанальное иссечение, трансанальная эндоскопическая микрохирургия*

DOI: 10.17650/2220-3478-2015-5-3-25-32

Argon plasma coagulation in coloproctology: clinical experience with and prospects for the technique

E.N. Desyatov[1], F.Sh. Aliev[2]

[1]Meditsinskiy Gorod (Medical Town) Multidisciplinary Clinical Medical Center; 32 Barnaulskaya St., Tyumen, 625041, Russia;
[2]Tyumen State Medical University of the Ministry of Health of Russia; 54 Odesskaya St., Tyumen, 625023, Russia

Background. *Rectal laterally spreading tumors (LSTs) are macroscopically divided into granular (LST-G) and non-granular (LST-NG). LST-Gs have in turn two types: homogeneous and nodular mixed.*
Subjects and methods. *The retrospective study analyzed the data of 20 patients (11 men and 9 women) in whom homogenous LSTs were removed by argon plasma coagulation (APC). The patients» mean age was 65.8 ± 6 years. Therapeutic effectiveness was evaluated by Ki-67 proliferation index and the frequency of complications and recurrences.*
Results. *The average size of removed homogeneous LST-Gs was 12.3 ± 3.8 cm^2. The average number of APC sessions to achieve a LST-G reduction was 4.4 ± 0.9. Three days before APC, Ki-67 in the neoplasia biopsy specimens amounted to as much as 67.8 ± 4.4 % on average; it reduced to an average of 33.0 ± 3.0 % at 14 days of APC initiation, 16.5 ± 1.8 and 4.2 ± 0.4 % after 21 and 180 days, respectively.*
Discussion. *Inability to receive complete histological data on removed LST-Gs is a main pitfall in APC.*
Conclusion. *Stepwise tumor APC may be the method of choice in elderly and senile patients with a family history of comorbidity. APC can precisely remove LSTs along the boundary of the dentate line. This technique requires no single-use tools.*

Key words: *rectal laterally spreading tumors, mucosa, submucosa, granular laterally spreading tumors, homogeneous granular laterally spreading tumors, endoscopic mucosal resection, endoscopic mucosal resection with submucosal dissection, argon plasma coagulation, transanal excision, transanal endoscopic microsurgery*

Введение

Плоские аденомы толстой кишки впервые были описаны T. Muto в 1985 г. [1]. По данным исследований, проведенных позже в США и Европе, частота выявления образований такого типа составила 19,2–38,0 % [2, 3]. Независимо от размеров плоские неоплазии имеют более высокий злокачественный потенциал по сравнению с полиповидными образованиями [4, 5]. Плоские неполиповидные образования размером > 2 см характеризуются стелющейся формой роста по слизистой оболочке (СО) толстой кишки и классифицируются как горизонтально распространяющиеся стелющиеся опухоли (laterally spreading tumor, LST) [6]. S. Kudo рекомендует в работе использовать практическую классификацию неполиповидных образований (табл. 1) [6].

Таблица 1. *Классификация неполиповидных образований по S. Kudo и соавт. (2000)*

Тип	Макроскопический вид неоплазии
Плоский приподнятый тип (slightly elevated type (flat adenoma))	> 1,0 см
Латерально распространяющаяся опухоль	> 2,0 см
Углубленный тип (depressed type)	> 1,0 см 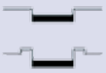

LST макроскопически подразделяются на гранулированный (LST granular, LST-G) и негранулированный (LST non-granular, LST-NG) типы [4]. Макроскопически LST-G представляет собой плоскую неоплазию с однородной зернистой (узловой) поверхностью (homogeneous type) (рис. 1, 2), но в случаях неравномерного увеличения узлов классифицируется как смешанный узловой тип (nodular mixed type) [7]. LST-NG представляет собой плоскую неоплазию с гладкой поверхностью и отсутствием зернистых (узловых) структур и имеет 2 подтипа: плоский приподнятый (flat elevated type) и псевдодепрессивный (psedodepressed type) [7]. При LST-NG риск подслизистой инвазии вдвое больше по сравнению с LST-G [4, 8]. Методом определения инвазии является эндоскопическая ультрасонография (ЭУС, endoscopic ultrasonography) высокочастотными ультразвуковыми зондами [9]. Точность ЭУС толстой кишки в оценке стадии колоректального рака (T0 и T1) достигает 96 % [10]. Однако при дифференцировке уровней подслизистой инвазии sm1–sm3 точность снижается до 37,1 % [11].

Эндоскопическая резекция и диссекция. Эндоскопическая резекция слизистой оболочки (ЭРСО, endoscopic mucosal resection) рекомендуется для удаления LST без глубокой подслизистой инвазии в качестве 1-й линии лечения [12]. Средняя продолжительность ЭРСО образований размером > 20 мм составляет 18 ± 22 мин, при этом частота перфораций и поздних кровотечений – 1,9 и 1,4 % соответственно [13]. Предпочтительно удаление единым блоком плоских аденом размером 20–25 мм, при размере ≥ 26 мм неизбежно удаление по частям [14]. Фрагментарная резекция новообразования затрудняет гистологическое исследование препарата и повышает частоту рецидива более чем на 17 % [15].

ЭРСО с диссекцией в подслизистом слое (ЭДПС, endoscopic submucosal dissection) позволяет удалять единым блоком неоплазии прямой кишки типа LST с распространением по краю зубчатой линии протяженностью даже до 14 см [16, 17]. Метод характеризуется низкой частотой рецидива неоплазии – 1,8 % [18]. Средняя продолжительность ЭДПС образований размером > 20 мм составляет 96 ± 69 мин, при этом

Рис. 1. *Эндофотография, ×1,5 в узком спектре изображения (NBI). LST-G (homogeneous type)*

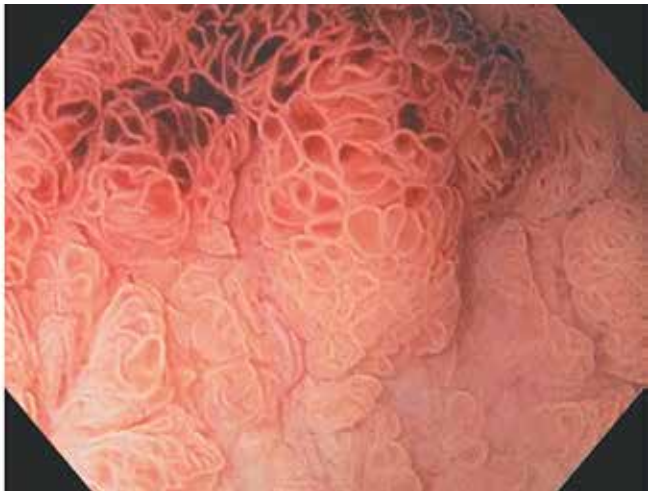

Рис. 2. *Эндофотография, ×1,5 в белом свете (WL). LST-G (homogeneous type)*

частота перфораций и поздних кровотечений 1,9 и 0,8 % соответственно [13]. Подслизистая диссекция в толстой кишке характеризуется повышенным риском перфорации и, следовательно, значительное влияние на исход вмешательства наряду с опытом оператора оказывает выбор электрохирургического инструментария [18]. Дальнейшее развитие метода ЭДПС связано с применением инструмента Hybrid Knife® (ERBE, Германия), сочетающего функции инъектора и ножа, что позволяет выполнять лифтинг, разрез и диссекцию без смены инструмента [12].

Трансанальное иссечение. При локализации LST до 8 см от ануса применяется трансанальное иссечение СО с низведением, отсечением и фиксацией мобилизованного лоскута в области зубчатой линии [19]. Однако в случае удаления крупных образований этого типа выделение происходит в условиях ограниченного обзора и требует частой смены положения ретракторов, что приводит к меньшему удалению здоровой ткани от линии резекции, неполному удалению, фрагментации. Частота рецидивов достигает 41,2 % [20]. Улучшить визуализацию при операции трансанального иссечения позволяют сменные ретракторы «Мини-ассистент» разной длины с изменением угла ретракции [21].

Трансанальная эндоскопическая микрохирургия (ТЭМ, transanal endoscopic microsurgery). Альтернативой операции трансанального иссечения является ТЭМ, характеризующаяся возможностью удаления крупных LST в пределах адекватных границ резекции [20, 22]. Однако при локализации опухоли на уровне зубчатой линии возникают технические сложности в связи с негерметичностью системы и «подтеканием» CO_2 [23]. Применение в этой ситуации безгазового метода ТЭМ не обеспечивает адекватную видимость дистальной границы образования. Кроме того, область операции должна находиться в нижней горизонтальной плоскости, что требует соответствующего положения пациента [24]. Продолжительность ТЭМ достигает 90 мин и более, а с учетом стоимости оборудования (около 60 тыс. долл.) ее применение можно назвать оправданным в медицинских учреждениях, где число подобных операций составляет не менее 40–50 в год [25]. В России, где традиционно «гибкую» эндоскопию выполняет эндоскопист, а «жесткую» – хирург или колопроктолог, первичный осмотр прямой кишки осуществляют методом ректороманоскопии, отбирая пациентов на трансанальное иссечение и ТЭМ. Врачи-эндоскописты выполняют ЭРСО и ЭДПС преимущественно при образованиях, локализованных в надампулярном отделе прямой кишки и ободочной кишке.

Аргоноплазменная коагуляция (АПК, argon plasma coagulation). С 1991 г. в «гибкой» эндоскопии получил распространение метод АПК, обладающий 2 важными качествами: с одной стороны, обеспечивает эффективную коагуляцию обширных поверхностей, с другой – позволяет выполнять коагуляцию при хорошо регулируемой и равномерной глубине проникновения [26]. АПК применяют для снижения частоты рецидива при фрагментарном удалении диатермической петлей аденом прямой и ободочной кишки [27–32]. В настоящем исследовании мы стремились дать свою оценку данному методу при удалении LST-G с низким риском подслизистой инвазии, локализованных в прямой кишке.

Материалы и методы

Проведена ретроспективная оценка результатов удаления 20 неоплазий LST-G с однородной зернистой поверхностью, локализованных в ампуле прямой кишки, методом этапной АПК. Больные (11 мужчин и 9 женщин, средний возраст 65,8 ± 6 лет) находились на лечении в онкологическом диспансере г. Тюмени в период с 2006 по 2011 г. Все вмешательства выполняли амбулаторно в плановом порядке. Подготовку кишечника проводили в 2 этапа: накануне вмешательства и в день проведения процедуры, используя 4 л раствора полиэтиленгликоля (Фортранс®). Исследования демонстрируют превосходство режимов раздельных доз над режимами с однократным приемом препарата [33]. Раздельный прием полиэтиленгликоля (2 л – вечером накануне и 2 л – утром в день исследования) более эффективен и лучше переносится, чем стандартная 4-литровая доза, принимаемая вечером накануне исследования. До вмешательства выполняли общеклиническое обследование, а также ультразвуковое исследование и компьютерную томографию брюшной полости по показаниям. Обязательными были пальцевое ректальное исследование, проктоскопия, видеоколоноскопия, биопсия, ЭУС прямой кишки высокочастотными (20 МГц) ультразвуковыми датчиками 3-мерного сканирования. Проводили гистологические исследования биоптатов неоплазий, раневых поверхностей, эпителизированных посткоагуляционных дефектов СО прямой кишки. Эффективность лечения оценивали по индексу пролиферации Ki-67, частоте осложнений и рецидивов.

Результаты

Больной без анестезии располагался на операционном столе в колено-локтевом положении. В прямую кишку вводили проктоскоп PROCTOVISION® (Karl Storz, Германия), через просвет которого ригидным АПК-аппликатором 240A, L 240 мм или 110A, L 110 мм, d 2,3 мм (ERBE, Германия) (рис. 3) выполняли АПК всей площади образования с захватом до 1 мм здоровых тканей. Использовали режим fulgur 32–34 Вт при V_{Ar} 3,0 л/мин для аргоноплазменного коагулятора EA140 («Фотек», Россия). Контрольную эндоскопию с биопсией выполняли на 3, 6, 9-й и 12-й месяцы в первый год после АПК, на 6-й, 12-й месяцы во второй год и в дальнейшем ежегодно однократно. По данным ЭУС неоплазии типа LST-G не распространялись

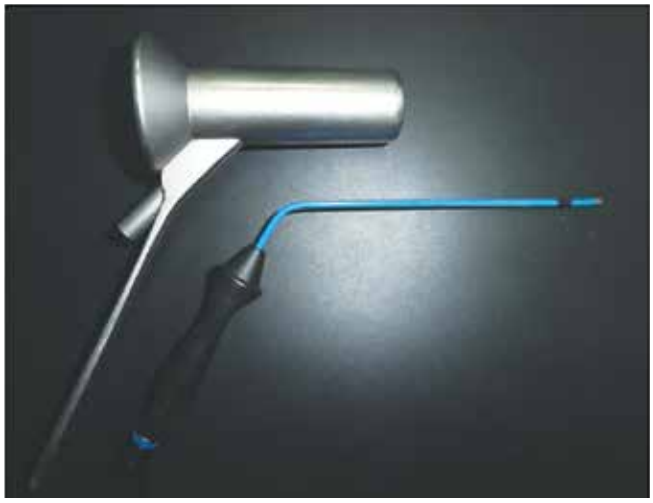

Рис. 3. *Проктоскоп и АПК-аппликатор*

за пределы мышечной пластинки СО. Характеристика удаленных неоплазий представлена в табл. 2, 3. Интервалы между этапами составили 7 сут (рис. 4–9). Среднее количество этапов АПК для достижения редукции неоплазии типа LST-G составляет 4,4 ± 0,9. Анализ индекса пролиферации Ki-67 в биоптатах 17 больных до начала, во время и после лечения выявил достоверное его снижение (рис. 10). За 3 сут до АПК у больных в биоптатах неоплазий индекс Ki-67 составил в среднем 67,8 ± 4,4 % (рис. 11), на 14-е сутки после начала АПК снижался в среднем до 33,0 ± 3,0 % (рис. 12), через 21 сутки – до 16,5 ± 1,8 %, через 180 суток – до 4,2 ± 0,4 % (рис. 13), что свидетельствует о низком уровне регенераторной способности эпителия СО и отсутствии в биоптатах неопластической ткани. Длительность периода наблюдения составила от 3 до 6 лет.

Таблица 2. *Морфологическая характеристика удаленных неоплазий типа LST-G (n = 20)*

Гистологическое заключение	Абс.	%
Пролиферирующая тубуловорсинчатая аденома	7	35
Ворсинчатая аденома с дисплазией легкой степени	7	35
Ворсинчатая аденома с дисплазией тяжелой степени	6	30
Всего	*20*	*100*

Кровотечение из коагулированной поверхности неоплазии на 2-е сут после первого этапа АПК у 1 (5 %) пациента было пролечено консервативно. Анализ отдаленных результатов показал, что рецидив диагностирован у 1 (5 %) больного. Пациентке 1947 г.р. годом ранее выполнялось трансанальное иссечение узловой формы малигнизированной ворсинчатой опухоли размером 9 см^2. Через 7 мес диагностирован рецидив по типу LST-G в области рубца (ворсинчатая аденома), размером 4 см^2, который был пролечен АПК в 4 этапа. Через 7 мес после эпителизации коагулированной неоплазии проксимальнее на 3 см диагностирована LST-G размером 6 см^2, что было расценено как отсев. LST-G и эпителизированная область рубца ранее редуцированной неоплазии были подвергнуты АПК в 4 этапа. Диспансерное наблюдение в течение 3 последующих лет не выявило рецидива образования и метастазов.

Таблица 3. *Размер и площадь удаленных неоплазий типа LST-G (n = 20)*

Размер, мм	Средняя площадь, см^2	Абс.	%
< 25	3,5 ± 0,3	3	15
< 35	7,9 ± 1,0	7	35
< 45	10,0 ± 1,0	4	20
< 50	23,0 ± 1,3	5	25
< 60	24,0	1	5
Все удаленные опухоли	12,3 ± 3,8	20	100

Обсуждение

Морфогенез посткоагуляционных дефектов после АПК проходит 3 этапа:

- 1-й этап – повреждение продолжительностью до 1 сут характеризуется развитием коагуляционного некроза;
- 2-й этап – воспалительные изменения с развитием фибринозно-гнойного воспаления, полнокровия, отека, продолжительностью до 5 сут;
- 3-й этап – регенераторные изменения, характеризующиеся формированием соединительно-тканной основы СО, пролиферацией цилиндрического эпите-

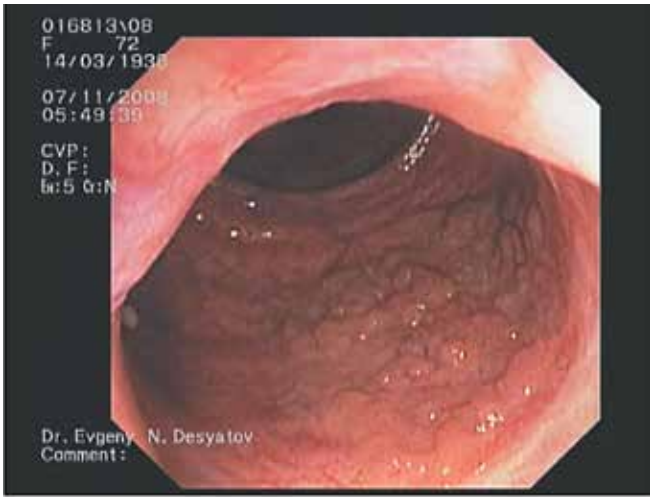

Рис. 4. *Эндофотография. LST-G (homogeneous type) до АПК*

Рис. 5. *Эндофотография. LST-G (homogeneous type): 1-й этап АПК*

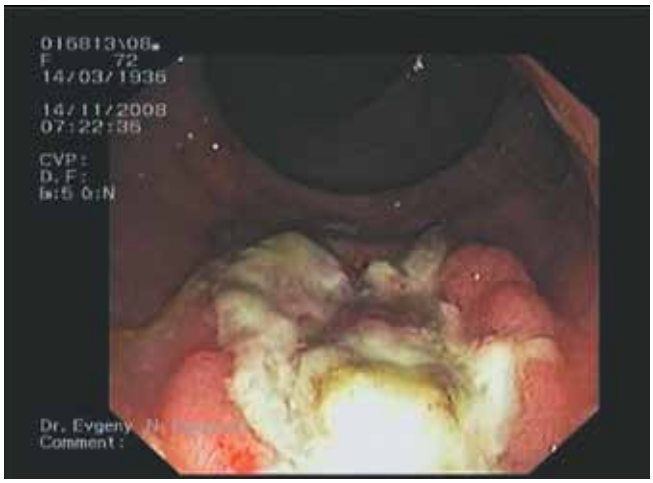

Рис. 6. *Эндофотография. LST-G (homogeneous type): 7-е сутки после 1-го этапа АПК*

Рис. 7. *Эндофотография. LST-G (homogeneous type): 2-й этап АПК*

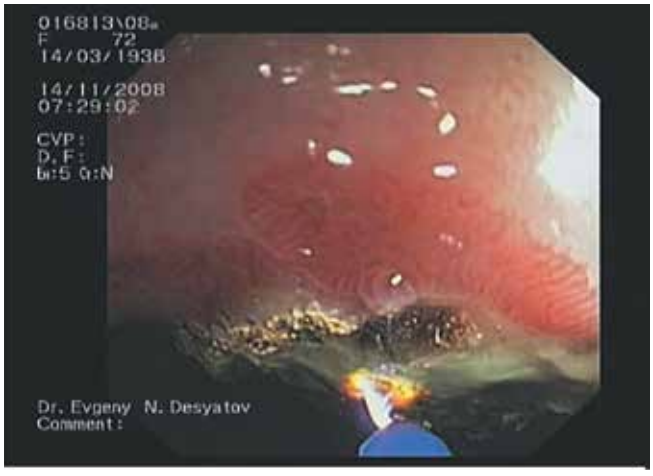

Рис. 8. *Эндофотография. LST-G (homogeneous type): 2-й этап АПК (по границе зубчатой линии)*

Рис. 9. *Эндофотография. 29-е сутки после АПК. Эпителизация постгоагуляционной язвы*

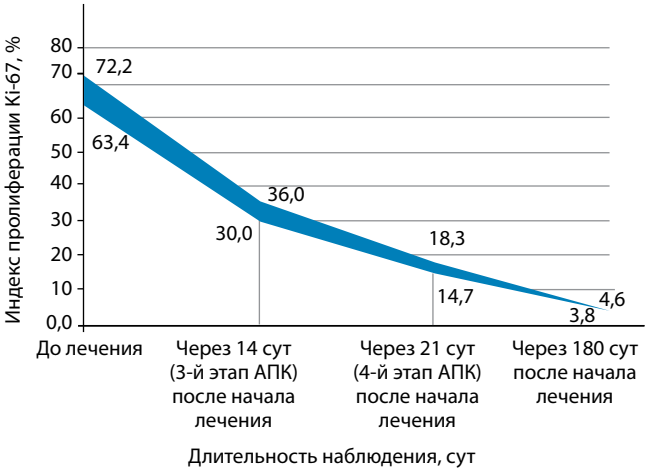

Рис. 10. *Динамика снижения индекса пролиферативной активности Ki-67 после этапного воздействия АПК на неоплазии типа LST-G прямой кишки*

лия с закрытием раневой поверхности; начинается на 5-е сутки и проходит последовательно 2 стадии: стадию пролиферации с размножением энтероцитов, миграцией на раневую поверхность и ее закрытием и стадию дифференцировки и адаптивной перестройки новообразованной СО.

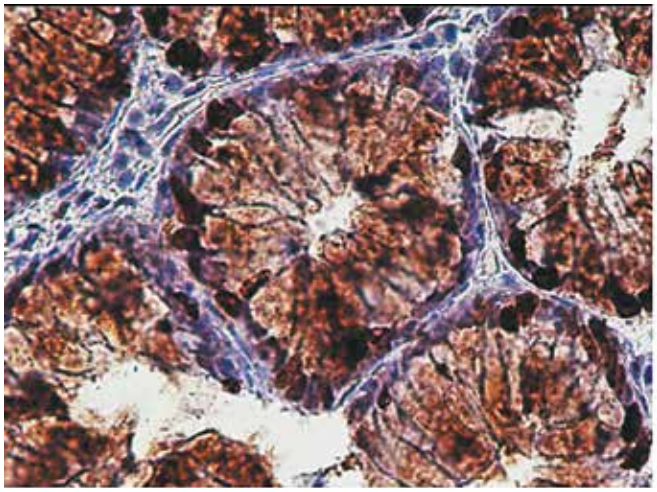

Рис. 11. *Пролиферирующая аденома. ИГХ-окраска, × 40. Выраженная экспрессия Ki-67 (63 %) в ворсинчатых разрастаниях опухолевой ткани*

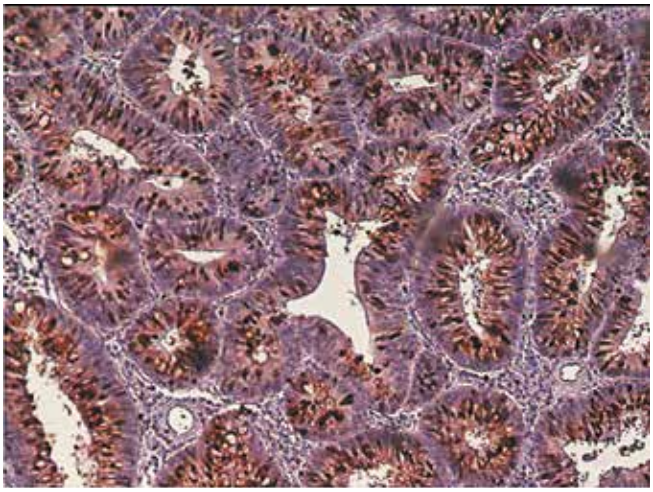

Рис. 12. *ИГХ-окраска, × 20. Остатки опухолевой ткани в краях гранулирующей язвы после 2-го этапа АПК. Экспрессия Ki-67 (20 %) в донных отделах железистых крипт оставшейся опухолевой ткани*

В дальнейшем достигается редукция резидуальной опухолевой ткани. В то же время в процессе морфогенеза после АПК происходит прогрессивное уменьшение площади раневого дефекта за счет краевой эпителизации.

Через 1 мес после редукции неоплазии раневой дефект исчезает, новообразованная СО – тонкая, железистые крипты не сформированы.

Через 3 мес отмечаются признаки катарального воспаления: выраженная лимфоидная инфильтрация, полнокровие сосудов, усиленное слизеобразование. Область коагуляции эпителизирована, новообразованный эпителий тонкий, через него просвечивают кровеносные сосуды. Кишечные крипты неглубокие, соединительнотканный компонент СО значительно выражен, обильно инфильтрирован лимфоцитами.

Через 6 мес эпителиальный пласт выглядит непрерывным с признаками атрофии: стромальный компонент значительно выражен, железистый компонент развит недостаточно, эпителиальный пласт низкий, железистые крипты выражены слабо, их просветы расширены, выстланы низким однорядным эпителием, бокаловидных клеток мало. В 5 (25 %) случаях в нашем наблюдении LST локализовалась по краю зубчатой линии (см. рис. 8) – технических трудностей при удалении образований в этой области не было.

Следует отметить, что конструкция диагностического проктоскопа исключает внутрикишечную гипертензию при АПК и обеспечивает хороший обзор зоны интереса вследствие свободного отхождения дыма из области лечения. Основным недостатком метода этапной АПК является невозможность получения полной патоморфологической информации удаленных образований. Однако при отсутствии инвазии подслизистого слоя метод этапной АПК при удалении неоплазий прямой кишки LST-G (homogeneous type)

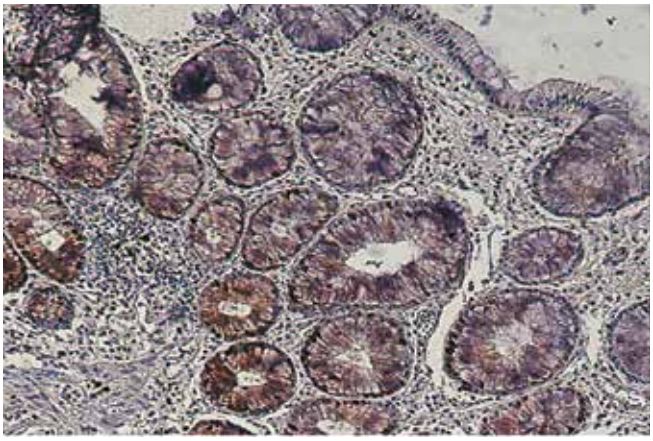

Рис. 13. *ИГХ-окраска, × 10. Слабая экспрессия Ki-67 (5 %) в донных отделах железистых крипт атрофированной СО; 6 мес после АПК. Увеличение 8 × 10*

(с однородной зернистой поверхностью) безопасно и эффективно, что позволяет выполнять манипуляцию амбулаторно и тем самым снизить нагрузку на стационары.

Заключение

Этапная АПК образований может быть методом выбора у пациентов пожилого и старческого возраста с наличием отягощающей сопутствующей патологии. Кроме того, АПК позволяет прецизионно удалять LST, распространяющиеся по границе зубчатой линии. Применение метода АПК не требует приобретения одноразовых инструментов. Регенерация происходит за счет эпителия СО прямой кишки без образования грубого рубца. Эпителизация раневого дефекта завершается через 1 мес после лечения, новообразованная СО через 6 мес после АПК атрофирована (рис. 14, 15).

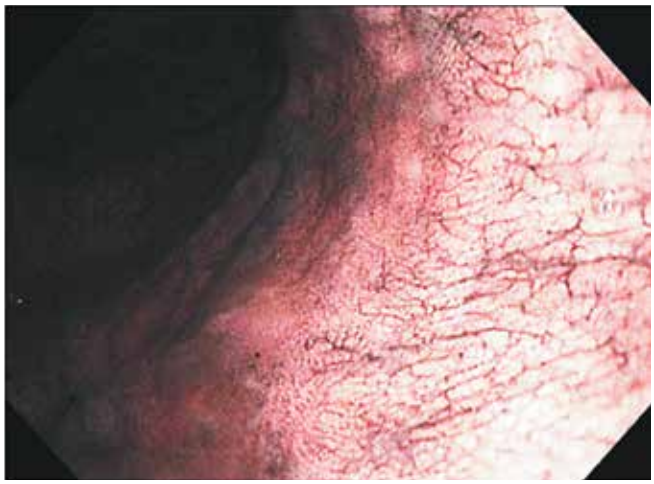

Рис. 14. *Эндофотография, × 1,5 в белом свете (WL). Локальная атрофия СО; через 1 год после АПК редукции LST-G (homogeneous type)*

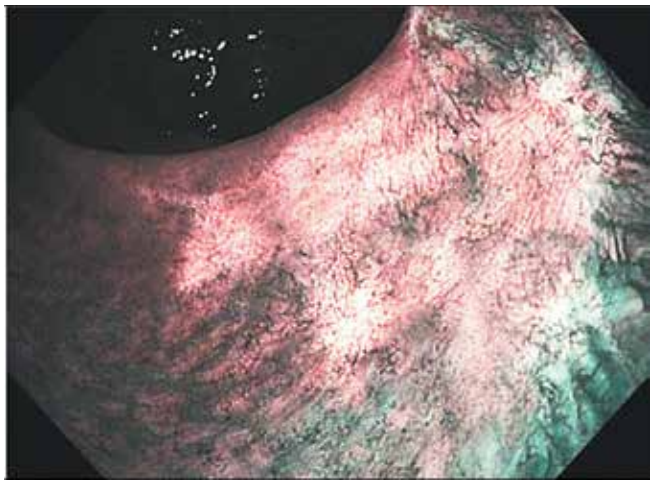

Рис. 15. *Эндофотография, × 1,5 в узком спектре изображения (NBI). Локальная атрофия СО; через 1 год после АПК редукции LST-G (homogeneous type)*

ЛИТЕРАТУРА

1. Muto T., Kamiya J., Sawada T. et al. Small "flat" adenoma of the large bowel with special reference to its clinicopathological feature. Dis Colon Rectum 1985;28:857–61.
2. Hurlstone D., Cross S., Adam I. et al. A prospective clinicopathological and endoscopic evaluation of flat and depressed colorectal lesions in the UK. Am J Gastroenterol 2003;98:2814–9.
3. Saitoh Y., Waxman I., West A.B. et al. Prevalence and distinctive biologic features of flat colorectal adenomas in a North American population. Gastroenterology 2001;120:1657–65.
4. Kudo S., Kashida H., Tamura T. et al. Colonoscopic diagnosis and management of non-polypoid early colorectal cancer. World J Surg 2000;24:1081–90.
5. Soetikno R.M., Kaltenbach T., Rouse R.V. et al. Prevalence of nonpolypoid (flat and depressed) colorectal neoplasms in asymptomatic and symptomatic adults. JAMA 2008;299(9):1027–35.
6. Kudo S. Endoscopic mucosal resection of flat and depressed types of early colorectal cancer. Endoscopy 1993;25(7): 455–61.
7. Oka S., Tanaka S., Kanao H. et al. Therapeutic strategy for colorectal laterally spreading tumor. Dig Endosc 2009;21(1):43–6.
8. Uraoka T., Saito Y., Matsuda T. et al. Endoscopic indications for EMR of LST in the colorectum. Gut 2006;55:1592–7.
9. Waxman I., Saitoh Y. Clinical outcome of endoscopic mucosal resection for superficial GI lesions and the role of high-frequency US probe sonography in an American population. Gastrointest Endosc 2000;52:322–7.
10. Hurlstone D.P., Brown S., Cross S.S. et al. Endoscopic ultrasound miniprobe staging of colorectal cancer: can management be modified? Endoscopy 2005;37(8):710–4.
11. Harada N., Hamada S., Kubo H. et al. Preoperative evaluation of submucosal invasive colorectal cancer using a 15-MHz ultrasound miniprobe. Endoscopy 2001;33(3):237–40.
12. Repici A., Pagano N., Rando G. et al. A prospective, single center study of endoscopic submucosal dissection of rectal LST lesions larger than 3 cm by using an innovative concept of injecting and cutting: the water-jet hybrid-knife (ESD-H). Gastrointest Endosc 2011;73(4):2011.
13. Nakajima T., Tanaka S., Saito Y. et al. Prospective multicenter study on endoscopic treatment of large early colorectal neoplasia conducted by Colorectal Endoscopic Resection Standardization Implementation Working Group of Japanese Society for Cancer of the Colon and Rectum. Abstract presented at the UEGW 2011, Stockholm, Sweden. Endoscopy 2011;43(Suppl 1): A1.
14. Агапов М.Ю., Таран Н.А., Рыжков Е.Ф., Барсуков А.С. Эндоскопическая резекция слизистой оболочки при неполиповидных образованиях толстой кишки. Российский журнал гастроэнтерологии, гепатологии, колопроктологии 2008;18(4):77–81. [Agapov M.Yu., Taran N.A., Ryzhkov E.F., Barsukov A.S. Endoscopic resection of the mucous membrane in cases of nonpolypoid lesions of the colon. Rossiyskiy zhurnal gastroenterologii, gepatologii, koloproktologii = Russian Journal of Gastroenterology, Hepatology, Coloproctology 2008;18(4): 77–81. (In Russ.)].
15. Hurlstone D.P., Sanders D.S., Cross S.S. et al. Colonoscopic resection of lateral spreading tumours: a prospective analysis of endoscopic mucosal resection. Gut 2004;53:1334–9.
16. Antillon M.R., Bartalos C.R., Miller M.L. et al. En bloc endoscopic submucosal dissection of a 14-cm laterally spreading adenoma of the rectum with involvement to the anal canal: expanding the frontiers of endoscopic surgery (with video). Gastrointest Endosc 2008;67:332–7.
17. Stroppa I., Milito G., Lionetti R. et al. Rectal laterally spreading tumors successfully treated in two steps by endoscopic submucosal dissection and endoscopic mucosal resection. BMC Gastroenterol 2010;10:135.
18. Tanaka S., Oka S., Kaneko I. et al. Endoscopic submucosal dissection for colorectal neoplasia: possibility of standardization. Gastrointest Endosc 2007;66(1):100–7.
19. Parks A.G. The place of local excision in the treatment of carcinoma of the rectum. An gastroenterol et hepatol 1977;7:771–5.
20. Филон А.Ф., Пересада И.В., Челноков М.В. Выбор метода лечения крупных аденом прямой кишки. Колопроктология 2011;2:13–17. [Filon A.F., Peresada I.V., Chelnokov M.V. Selection of method of treatment of major adenomas of the rectum. Koloproktologiya = Coloproctology 2011;2:13–17. (In Russ.)].
21. Мансуров Ю.В. Трансанальное эндохирургическое удаление ворсинчатых опухолей прямой кишки с использованием стабильного расширяющегося конусовидного операционного доступа. Эндоскопическая хирургия 2010;3:40–5. [Mansurov Yu.V. Transanal endosurgical removal of villous tumors in the rectum with the use of stable expanding tapered operative

approach. Endoskopicheskaya khirurgiya = Endoscopic Surgery 2010;3:40–5. (In Russ.)].
22. Васильев С.В., Попов Д.Е., Черниковский И.Л., Григорян В.В. Использование методики трансанальной эндоскопической микрохирургии в лечении новообразований прямой кишки. Вестник хирургии им. И.И. Грекова 2007;5:65–8. [Vasiliyev S.V., Popov D.E., Chernikovskiy I.L., Grigoryan V.V. Use of the methodology of transanal endoscopic microsurgery in treatment of neoplasm's of the rectum. Vestnik khirurgii im. I.I. Grekova = I.I. Grekov Surgery Herald 2007;5:65–8. (In Russ.)].
23. von Flüe M., Harder F. Transanal endoscopic microsurgery (TEM): indications andlimitations. Schweiz Med Wochenschr 1994;124(41):1800–6.
24. Buess G., Hutterer F., Theiss J. et al. A system for a transanal endoscopic rectum operation. Chirurg 1984;55:677–80.
25. Воробьев Г.И., Одарюк Т.С., Царьков П.В. и др. Трансанальная микрохирургия в лечении опухолей прямой кишки. Российский онкологический журнал 2002;4:20–5. [Vorobiyev G.I., Odaryuk T.S., Tsarkov P.V. et al. Transanal miscrosurgery in treatment of tumors of the rectum. Rossiyskiy onkologicheskiy zhurnal = Russian Journal of Oncology 2002;4:20–5. (In Russ.)].
26. Grund K.E., Storek D., Farin G. Endoscopic argon plasma coagulation (APC). First clinical experiences in flexible endoscopy. Endosc Surg Allied Technol 1994;2(1):42–6.
27. Brooker J.C., Saunders B.P., Shah S.G. et al. Treatment with argon plasma coagulation reduces recurrence after piecemeal resection of large sessile colonic polyps: a randomized trial and recommendations. Gastrointest Endosc 2002;55(3):371–5.
28. Garcia A., Núñez O., González-Asanza C. et al. Safety and efficacy of argon plasma coagulator ablation therapy for flat colorectal adenomas. Rev Esp Enferm Dig 2004;96(5):315–21.
29. Neneman B., Gasiorowska A., Malecka-Panas E. The efficacy and safety of argon plasma coagulation (APC) in the management of polyp remnants in stomach and colon. Adv Med Sci 2006;51:88–93.
30. Regula J., Wronska E., Polkowski M. et al. Argon plasma coagulation (APC) after piecemeal polypectomy for sessile colorectal adenomas: long term follow-up study. Endoscopy 2003;35(3):212–8.
31. Wahab P.J., Mulder C.J., den Hartog G., Thies J.E. Argon plasma coagulation in flexible gastrointestinal endoscopy: pilot experiences. Endoscopy 1997;29(3):176–81.
32. Zlatanic J., Waye J.D., Kim P.S. et al. Large sessile colonic adenomas: use of argon plasma coagulator to supplement piecemeal polypectomy. Gastrointest Endosc 1999;49(6):731–5.
33. Enestvedt B.K., Tofani C., Laine L.A. et al. 4-Liter split-dose polyethylene glycol is superior to other bowel preparations, based on systematic review and meta-analysis. Clin Gastroenterol Hepatol 2012;10(11):1225–31.